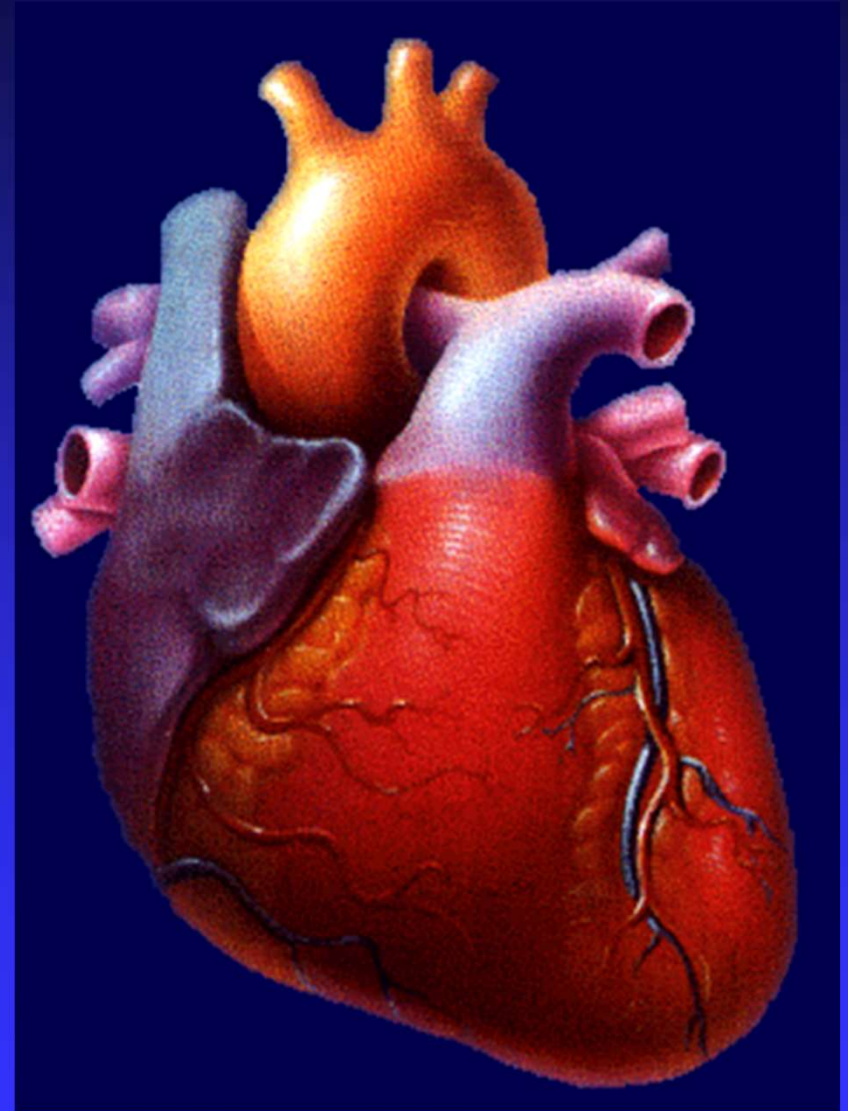


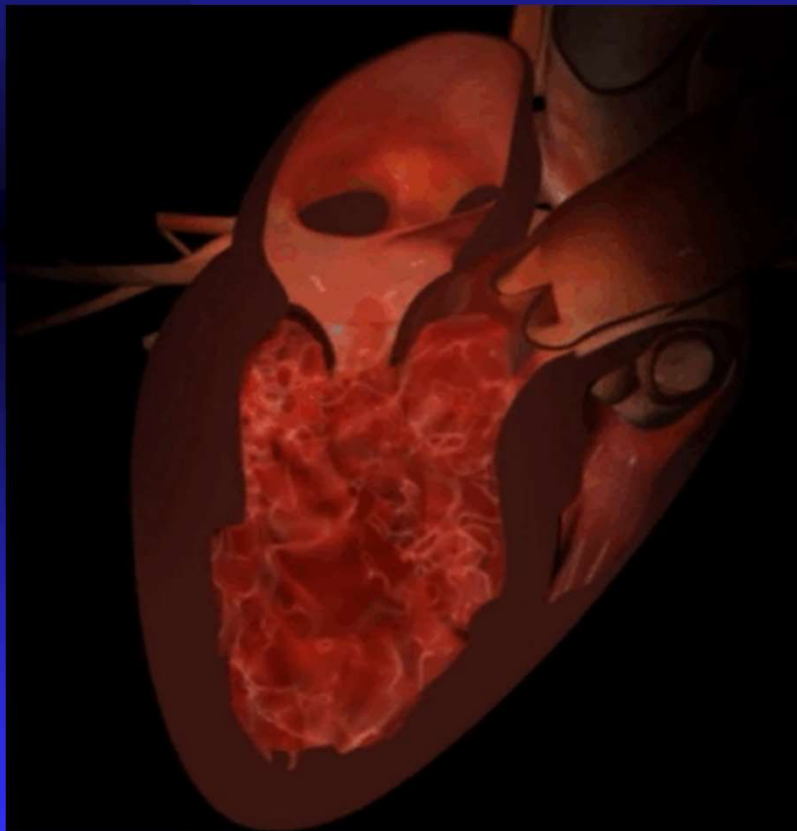
Ecocardiografia e Insuficiência Mitral Severa



Dr. Manuel Paredes Horna
Serviço de Ecocardiografia Adulto
Hospital do Coração - HCor
São Paulo - Brasil

Insuficiencia Mitral severa

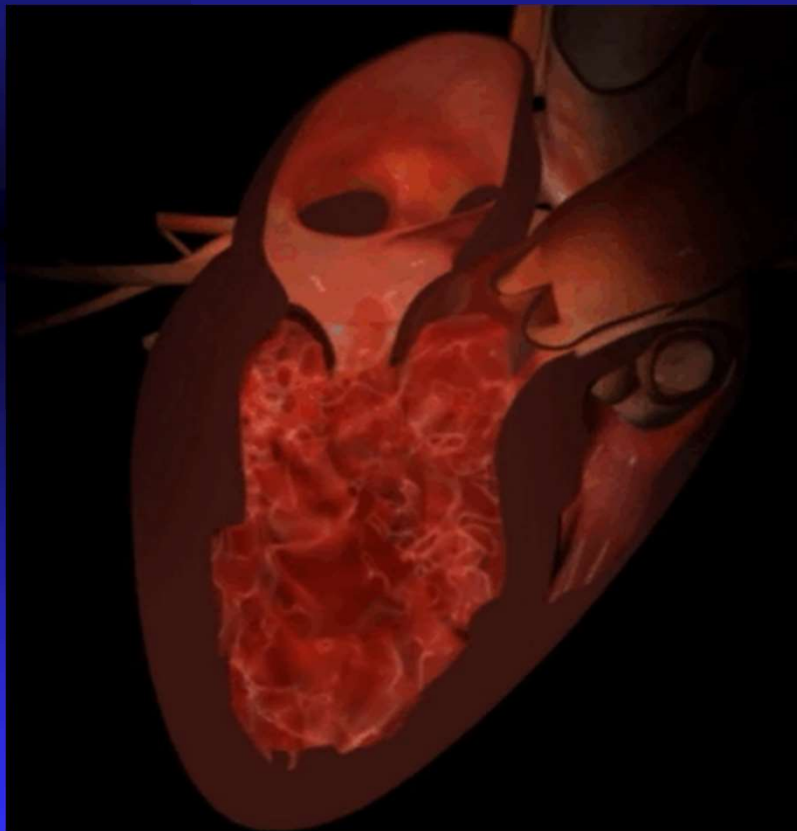
Consideraciones fisiopatológicas



- Reflujo patológico del volumen sanguíneo del VI hacia AI debido a falla estructural o funcional del cierre completo del aparato valvular mitral.
- Sobrecarga de volumen sanguíneo y sus consecuencias :
 - ◆ Dilatación de AI y VI
 - ◆ Pérdida de la función contráctil VI
 - ◆ Hipertensión veno-capilar pulmonar
 - ◆ Congestión y edema pulmonar
 - ◆ Cardiopatía dilatada valvular
 - ◆ Insuficiencia Cardíaca
 - ◆ Muerte

Insuficiencia Mitral severa

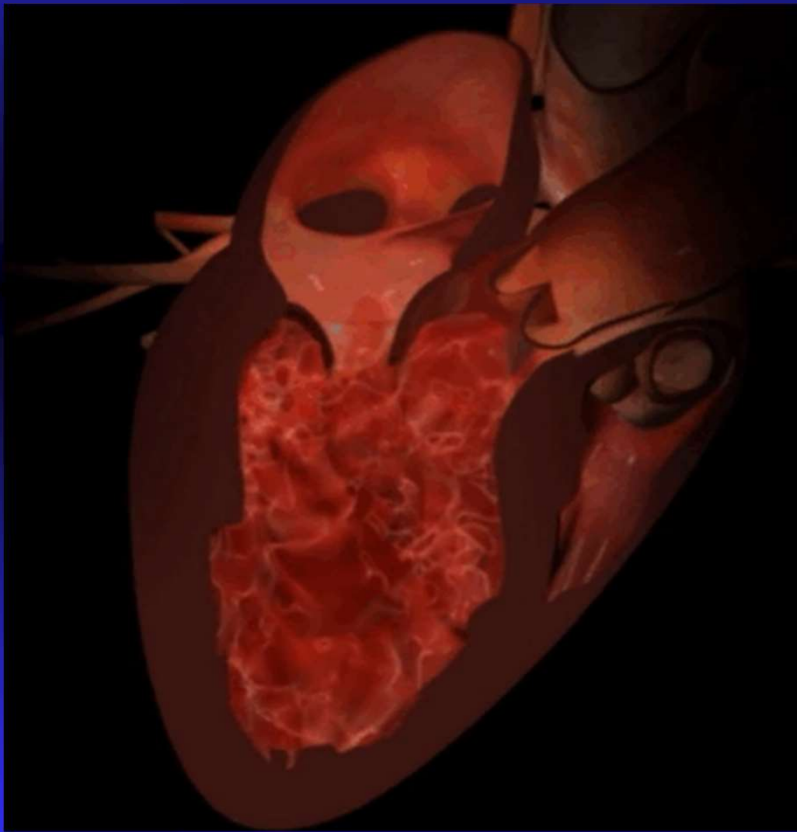
Consideraciones fisiopatológicas



- La insuficiencia mitral crónica lleva a un progresivo declinio en la función de bomba del VI
- Los pacientes se mantienen asintomáticos con una fracción de eyección normal durante un largo periodo de tiempo
- La **disfunción contráctil oculta** se desarrolla generalmente en el periodo en que los pacientes se mantienen asintomáticos y la FE aún permanece preservada, pudiendo ser **reversible** después de la intervención quirúrgica

Insuficiencia mitral severa

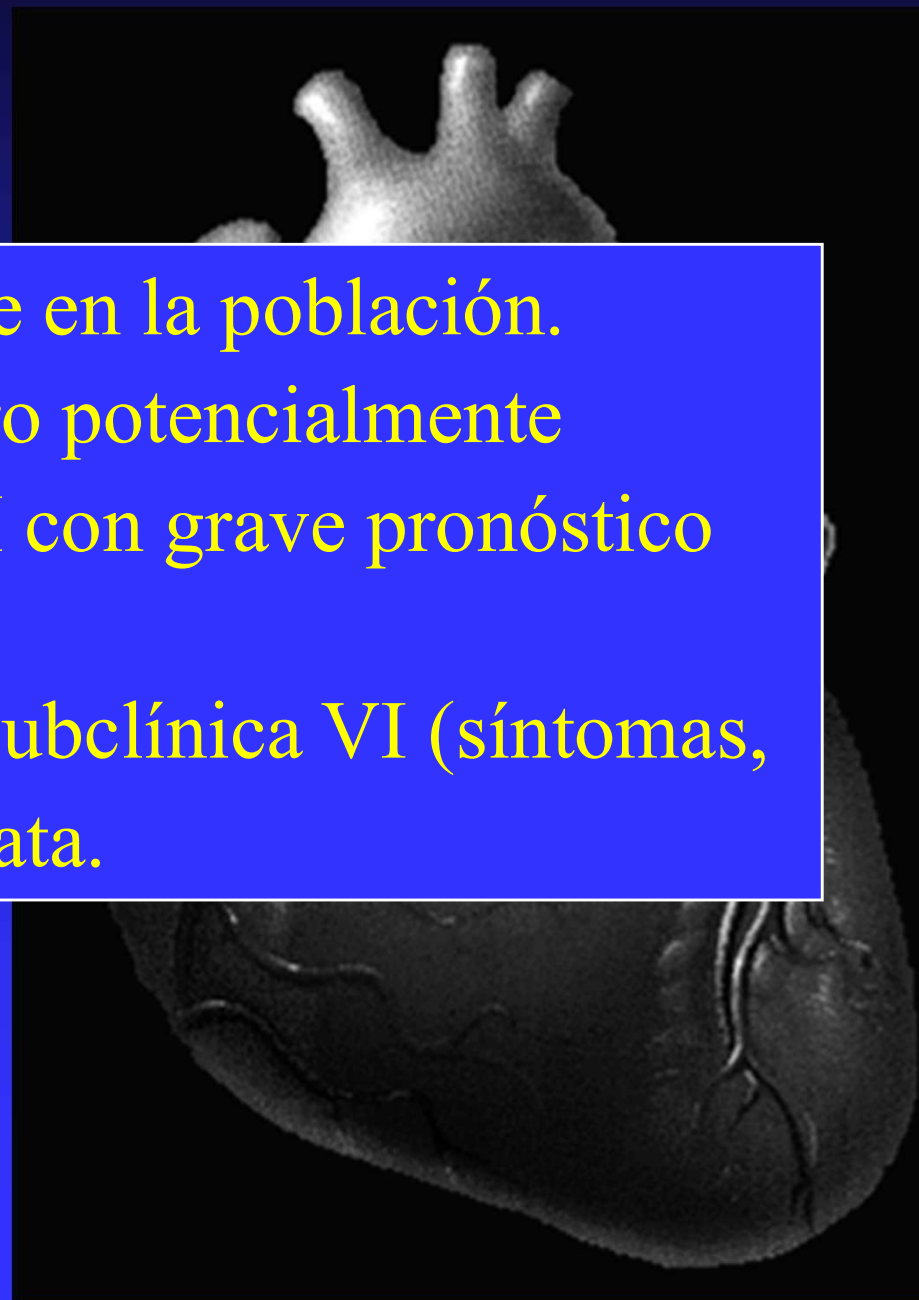
Consideraciones fisiopatológicas



- Pacientes con FE normal y **disfunción contractil oculta aún reversible** que son submetidos a prótesis o plastía quirúrgica tienen **pronóstico favorable a largo plazo**
- Pacientes con **disfunción de bomba y disfunción contractil irreversible** tendrán riesgo de **disfunción sistólica, muerte y falencia cardíaca congestiva en el post operatorio.**

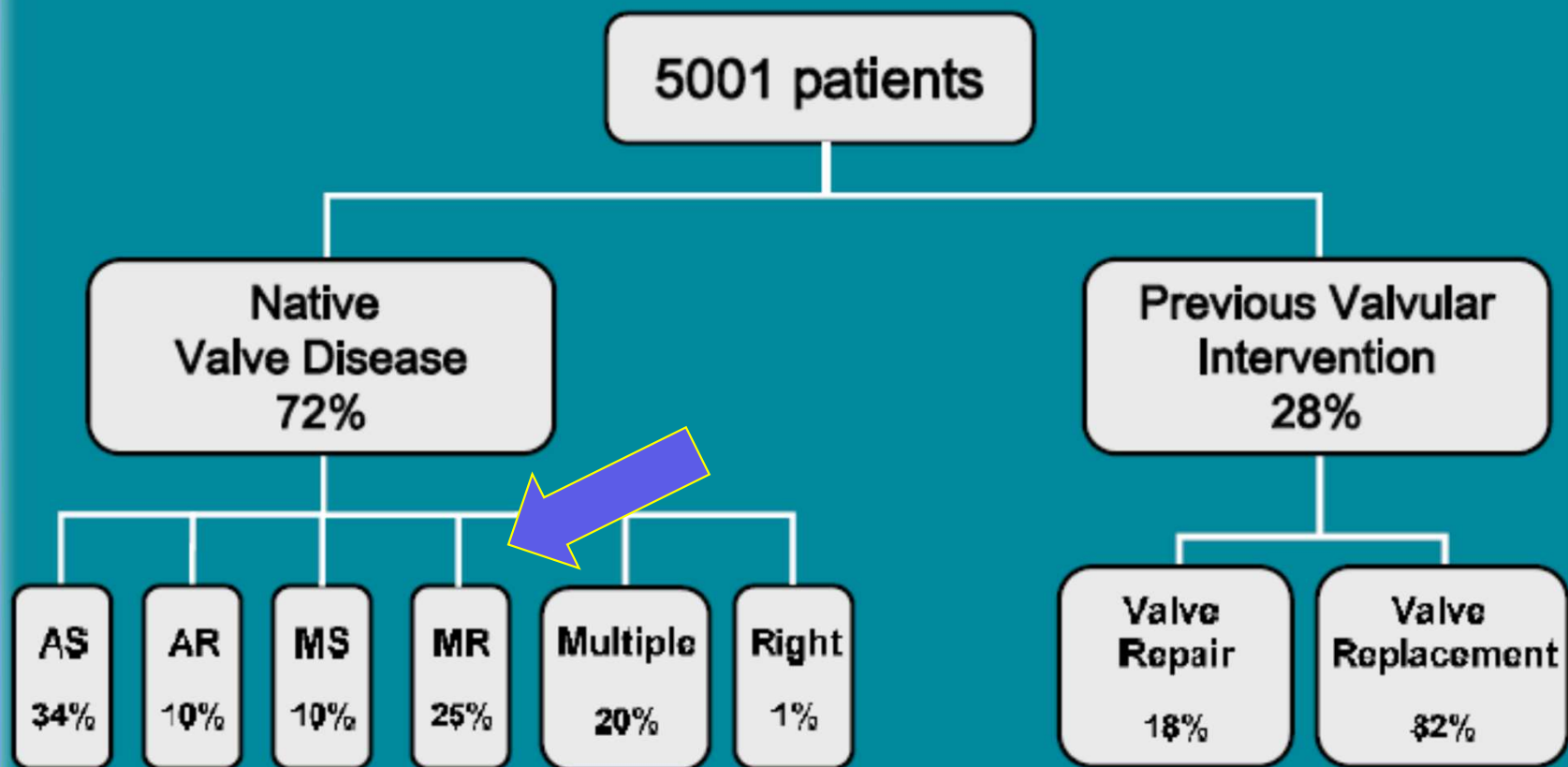
Insuficiencia mitral: epidemiología

- La IM orgánica es prevalente en la población.
- Su progresión causa deterioro potencialmente irreversible de la función VI con grave pronóstico sin tratamiento oportuno
- La detección de disfunción subclínica VI (síntomas, Eco) indican cirugía inmediata.



Insuficiencia mitral: epidemiología

Distribution of Valvular Heart Diseases in the Euro Heart Survey




(Iung et al. Eur Heart J 2003;24:1244-53)

Insuficiencia Mitral: epidemiología

Patient Characteristics in the Euro Heart Survey

	Age (years)	≥ 70 years (%)	≥ 1 comorbidity (%)
AS	69±12	56	36
AR	58±16	25	26
MS	58±13	18	22
MR	65±14	44	42

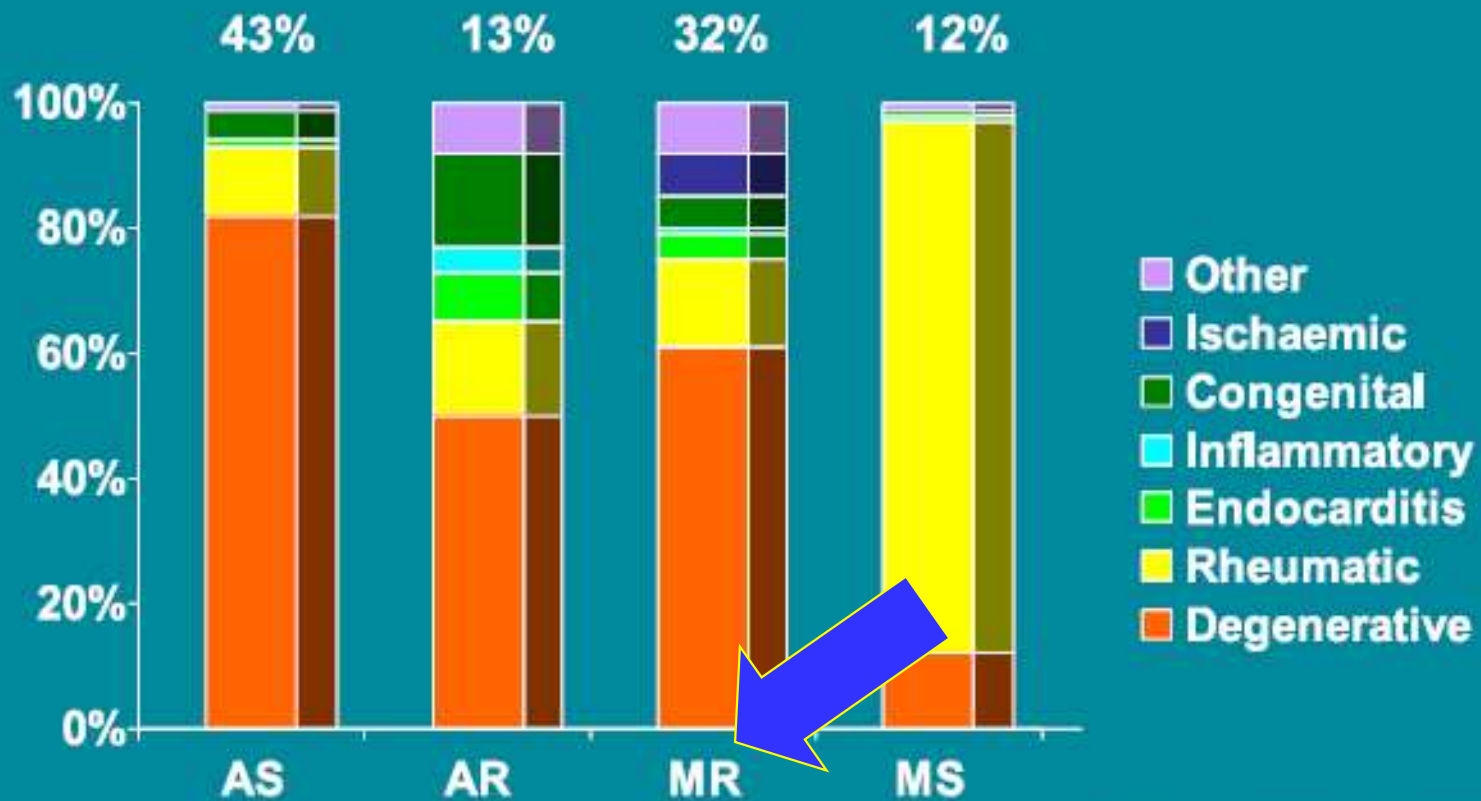


IM moderada y
severa (EEUU)
- 1.7% pobl. total
- 6.4% 65 a 74 a
- 9.3% > 75 años

(Iung et al. *Eur Heart J* 2003;24:1244-53)

Insuficiencia Mitral: etiología

Aetiologies of Single Valvular Heart Diseases in the Euro Heart Survey



(lung et al. Eur Heart J 2003;24:1244-53)

Insuficiencia Mitral: etiología

➤ ORGÁNICA:

- Prolapso VM / Degeneración mixomatosa / *Flail*
- Enfermedad reumática
- Endocarditis / perforación
- Ruptura cuerda tendinosa
- Calcificación del anillo mitral
- Enfermedad del tejido conectivo: S. Marfan, etc.
- Agentes anorexígenos (fenfluramina, fentermina, dexfenfluramina)
- Congénitos: “cleft” anterior o fenestración de valvas

FUNCIONAL:

- Enfermedad isquémica
- CMP dilatada, CMP hipertrófica
- Ruptura / disfunción músculo papilar

Ecocardiografía e Insuficiencia Mitral

Criterios de Insuficiencia Mitral severa

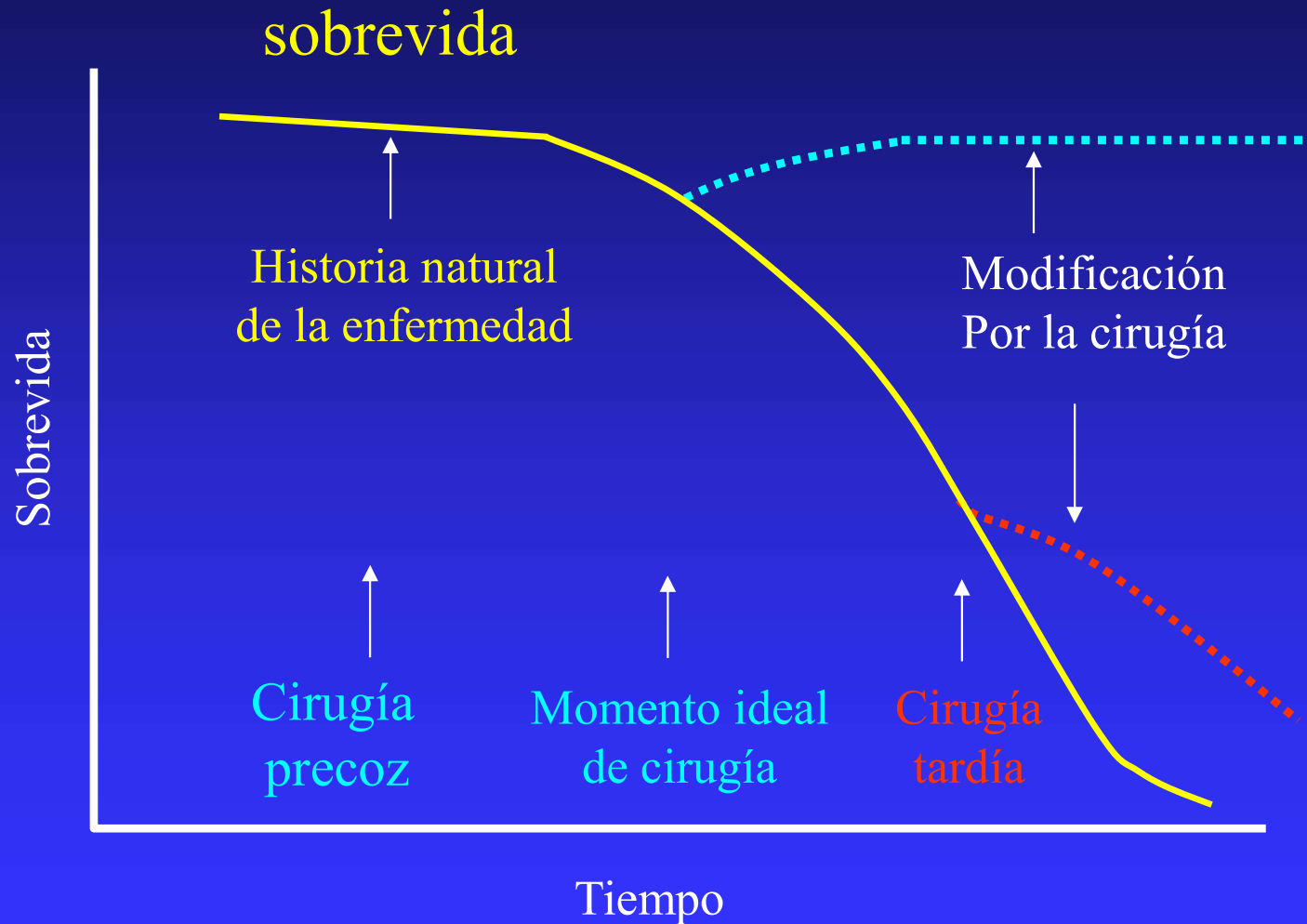- AI > 57 mm
- Diámetros VI : DSF > 40 mm (26 mm/m²)
DDF > 69 mm (37 mm/m²)
- Volúmenes VI: VSF > 83 ml (43 ml/m²)
VDF > 201 ml (97 ml/m²)
- FE < 60%
- HAP > 50 mmHg (reposo) o 60 mmHg (ejercicio)

Insuficiencia mitral severa: pronóstico

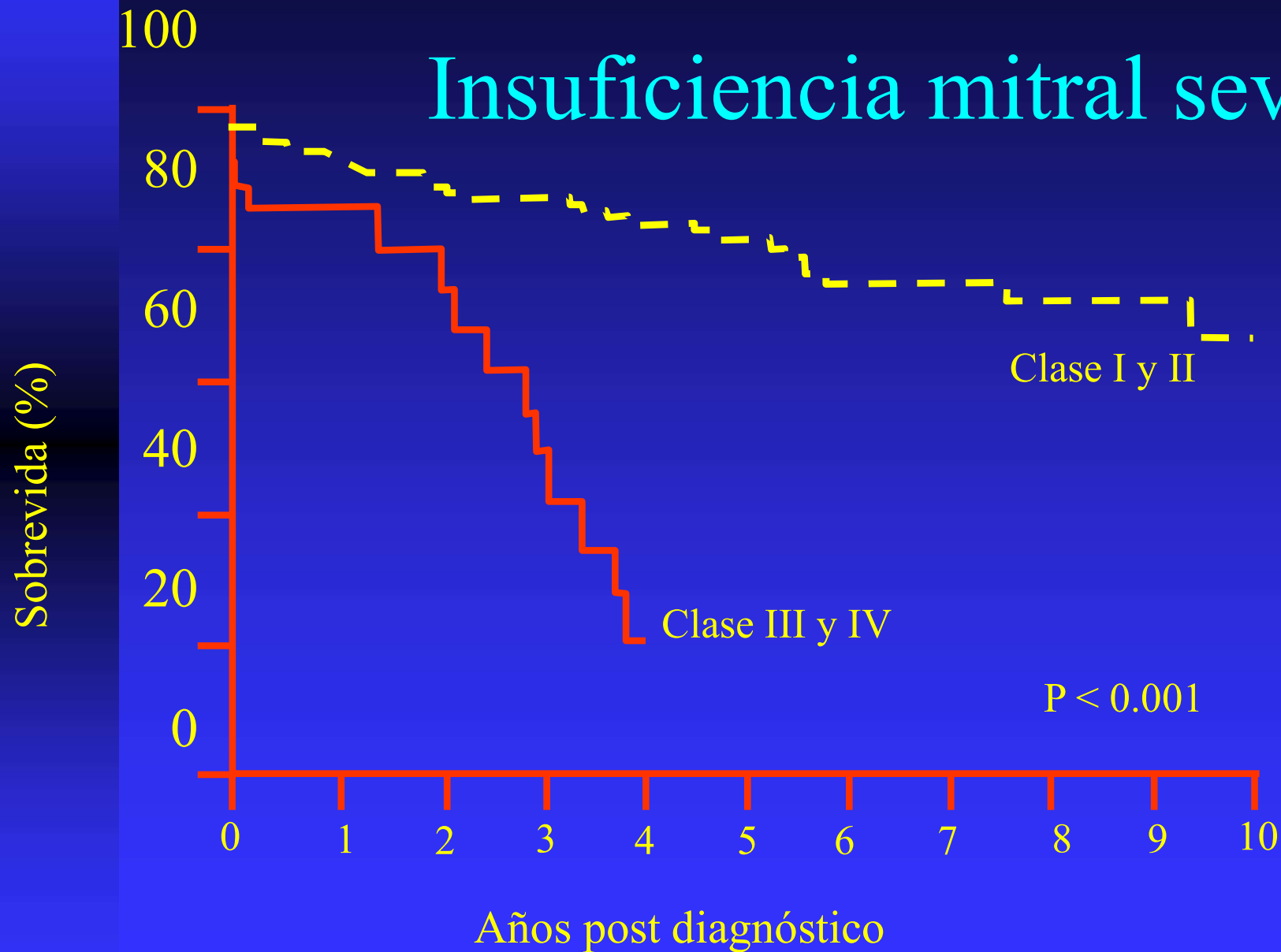
- Depende de la etiología
- Cursan asintomáticos por muchos años:
 - Desde diagnóstico hasta síntomas= 16 años
- Pacientes sintomáticos: **peor pronóstico**
 - Sobrevida de 45% en 5 años (tto.clínico)
 - “ de 33% en 8 años (tto.clínico)
- Mortalidad anual de 5 a 6%
- Muerte súbita < 2% , a pesar de VI normal
- Aceleran la historia natural de la enfermedad:
 - ICC, FA, EI, ACV

Sobrevida y Cirugía

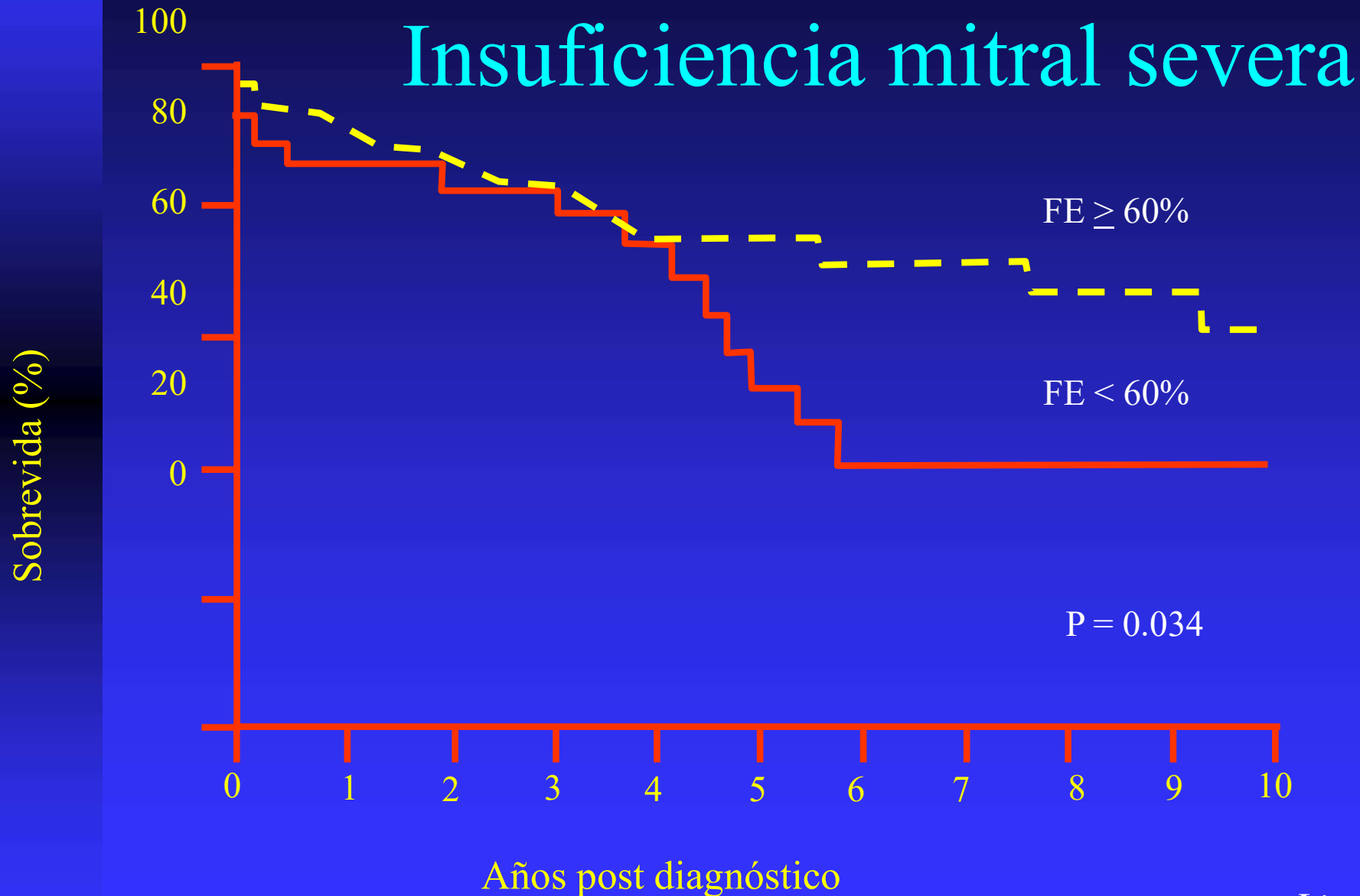
Insuficiencia mitral severa



Sobrevida y Clase Funcional



Sobrevida e Fracción Eyección



Ling H et al.
N. Eng. J Med 1996; 335: 1417-23

Ecocardiografía e Insuficiencia Mitral

Predictores de Mala Evolución Clínica

- DD VI > 70mm o 40mm/m²
- VDF VI > 220ml/m²
- * ■ DSVI >45mm ou 28mm/m²
- VSFVI > 50ml/m²
- * ■ FE < 0.60

Insuficiencia mitral severa: cirugía

Predictores ecocardiográficos de peor pronóstico post-operatorio: disf. VI, ICC, mortalidad

- FE < 60%
- VSFVI > 60 ml/m²
- DSFVI > 45 mm (26 mm/m²)
- Stress sist. Final VI > 195 mmHg
- Dp/dt < 900 mmHg/seg

Insuficiencia mitral: indicación quirúrgica

Insuficiência Mitral Aguda

- Constituye una emergencia quirúrgica
- Mortalidad de 15 – 20% en 30 días
- Causas más comunes son rotura de cuerdas tendinosas, endocarditis bacteriana, rotura isquémica m. papilar, carditis reumática aguda, cardiomiopatía aguda, disfunción de prótesis aguda
- Presente en 7% pacientes con shock cardiogénico por IAM (cirugía inmediata valvular y RM)
- Tratamiento médico (vasodilatadores, vasopresores, BIA) sólo estabiliza al paciente para cirugía inmediata.

Insuficiencia mitral: indicación quirúrgica

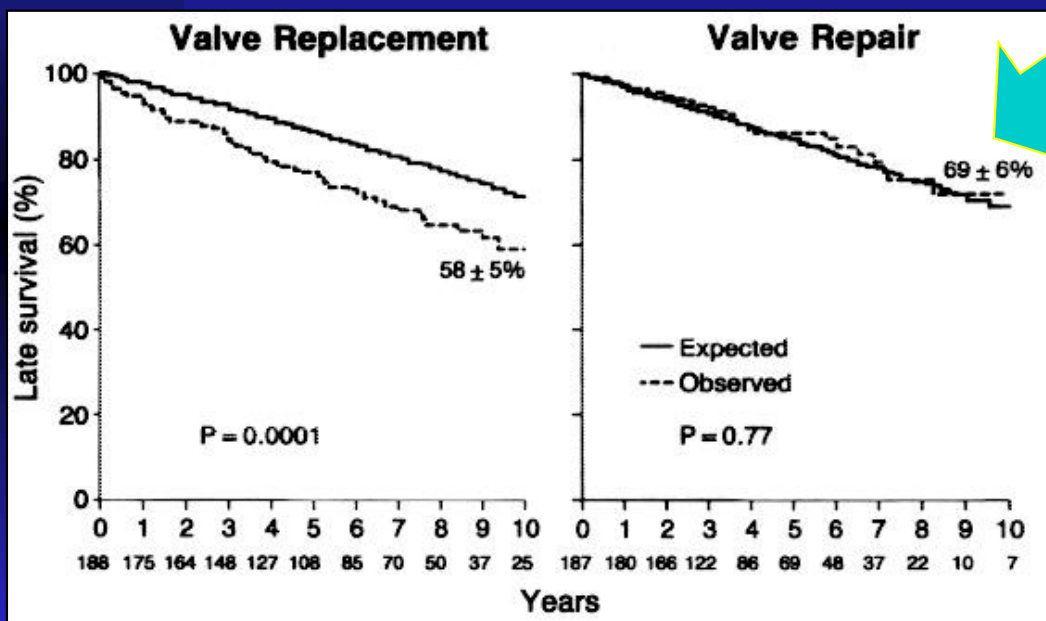
Fracción de Eyección

- Post cirugía: disminución promedio de 10 unidades (mas acentuada si Recambio V. Mitral sin preservación del aparato sub-valvular)
- FE < 60% pré-op: alto riesgo para FE < 50% en el post-op
- ICC en 10 años (Enriquez-Sarano et al)
 - FE pré-op > 60% : 19% de IC
 - FE “ 50 a 59%: 29% de IC
 - FE “ < 50% : 70% de IC

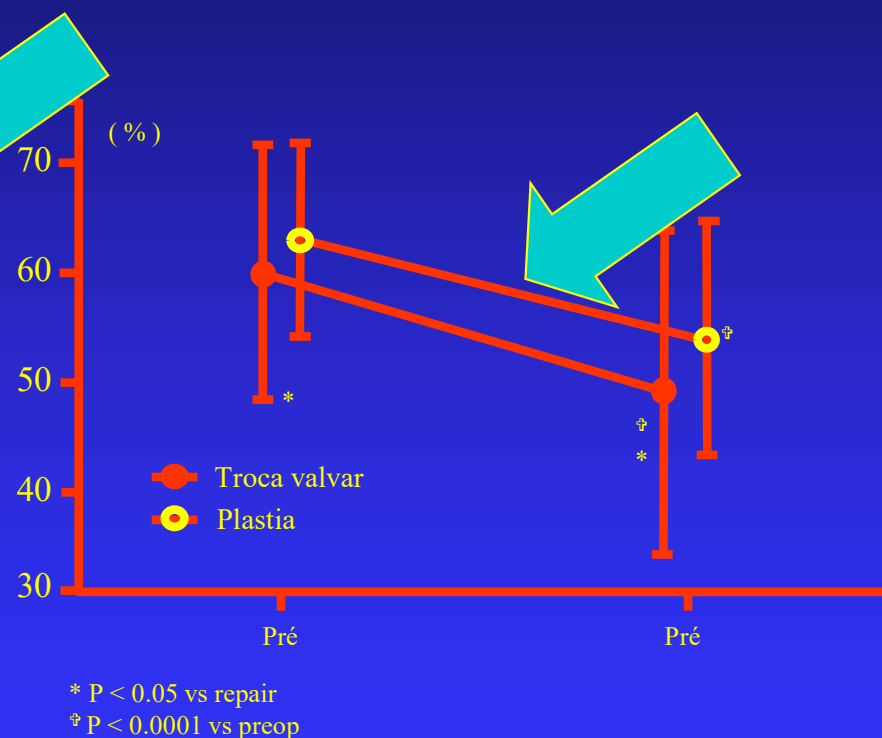
Prótesis valvular vs plastía mitral

Sobrevida tardía

Sobrevida Tardía



Fracción de Eyección



Insuficiencia Mitral severa

Prolapso Mitral: consideraciones quirúrgicas

Ruptura de cuerdas tendinosas o cuerdas elongadas

Reparo (plastía) Mitral:

- excelente sobrevida a largo plazo
- superior a reemplazo protético (10-20a follow-up)

Alto riesgo reoperación mitral:

- pacientes submetidos reparo del velo anterior
- pacientes con insuficiencia mitral residual

Realizado en centros quirúrgicos con experiencia en reparo (plastía) mitral

Insuficiencia mitral severa

- La plastía mitral preserva la función ventricular izquierda, reduce la mortalidad y las complicaciones quirúrgicas

Insuficiencia mitral severa: cirugía

	Clase
La reparación valvular mitral debe ser la técnica de elección cuando es previsible que sea durable	IC
Pacientes sintomáticos con FEVI > 30 %	IB
Pacientes asintomáticos con disfunción VI (DTs > 45 mm* y/o FE VI < 60%)	IB
Pacientes asintomáticos con función VI preservada y fibrilación auricular o hipertensión pulmonar (P.AP. sistólica > 50 mmHg en reposo)	IIaB
Pacientes sintomáticos con disfunción VI severa (FE VI < 30% y/o DTs > 55 mm*) sin respuesta al tratamiento médico con alta probabilidad de reparación duradera y baja comorbilidad	IIaC
Pacientes asintomáticos, con FEVI preservada, bajo riesgo quirúrgico, alta probabilidad de reparación duradera, en un centro especializado y si alguna de estas características está presente: <ul style="list-style-type: none">• Prolapso con rotura de cuerdas de un velo• Dilatación AI (volumen de >60 mL/m²) en ritmo sinusal	IIbC
La técnica percutánea "Mitraclip" debe ser considerada en pacientes sintomáticos con insuficiencia mitral primaria severa que son rechazados en el "Heart team" por alto riesgo quirúrgico.	IIbC

La severidad se basa en la valoración clínica y ecocardiográfica. * Se deberán considerar valores menores para pacientes de estatura baja. FE VI: fracción de eyección del ventrículo izquierdo, DTs: diámetro telesistólico del ventrículo izquierdo.

2017 ESC/EACTS Guidelines for the management of valvular heart disease

The Task Force for the Management of Valvular Heart Disease of the European Society of Cardiology (ESC) and the European Association for Cardio-Thoracic Surgery (EACTS)

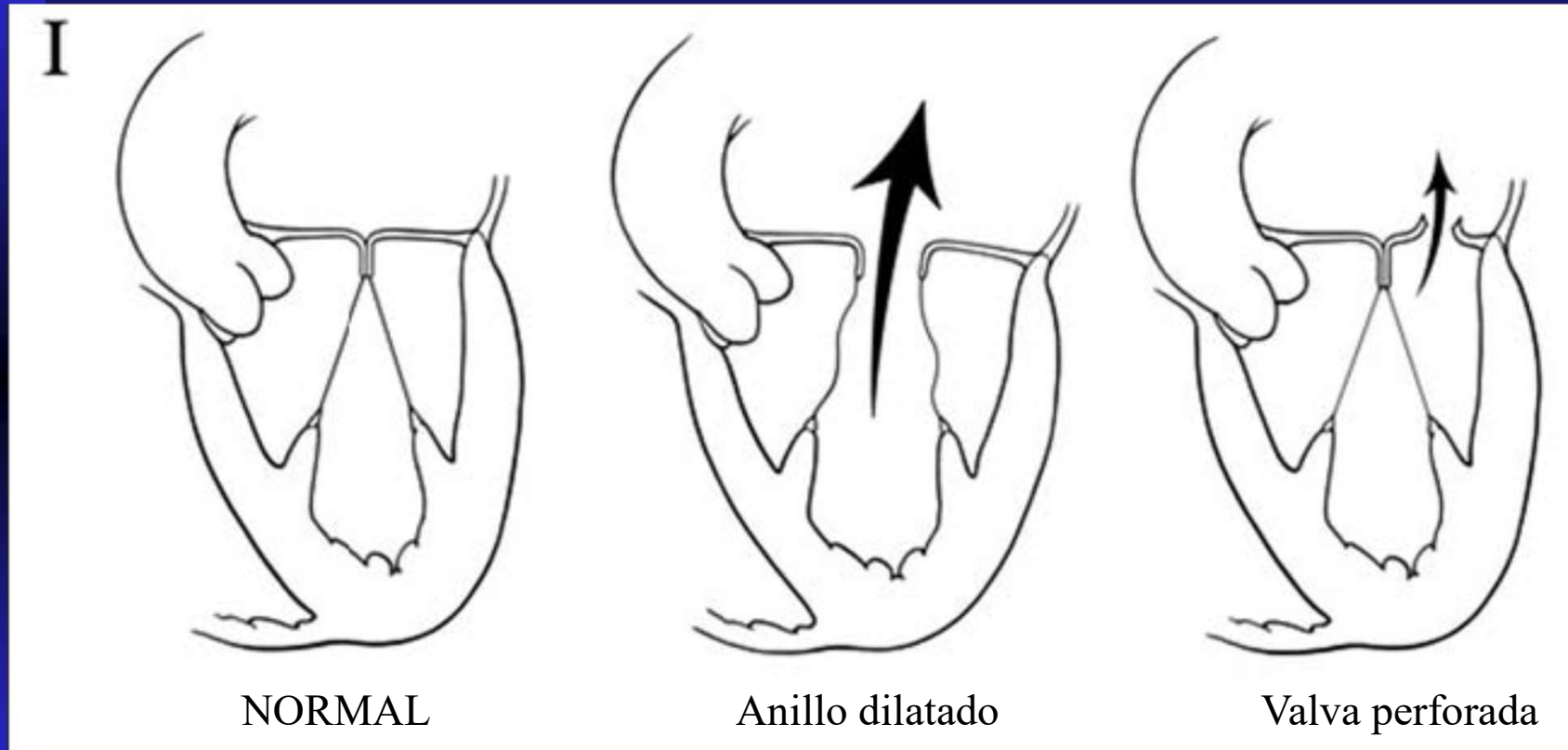
Insuficiencia Mitral severa

Papel de la Ecocardiografía

- Etiología de la IM – anatomía del aparato valvular
- Posibilidad de reparo
- Aparato Sub-valvular (Eco TT, TE)
- Función ventricular (FE, volúmenes) (Eco TT, TE)
- Tamaño AI (Eco TT)
- Estimativa PAP (Eco TT, TE)
- Cuantificar reflujo (Eco TT, TE)

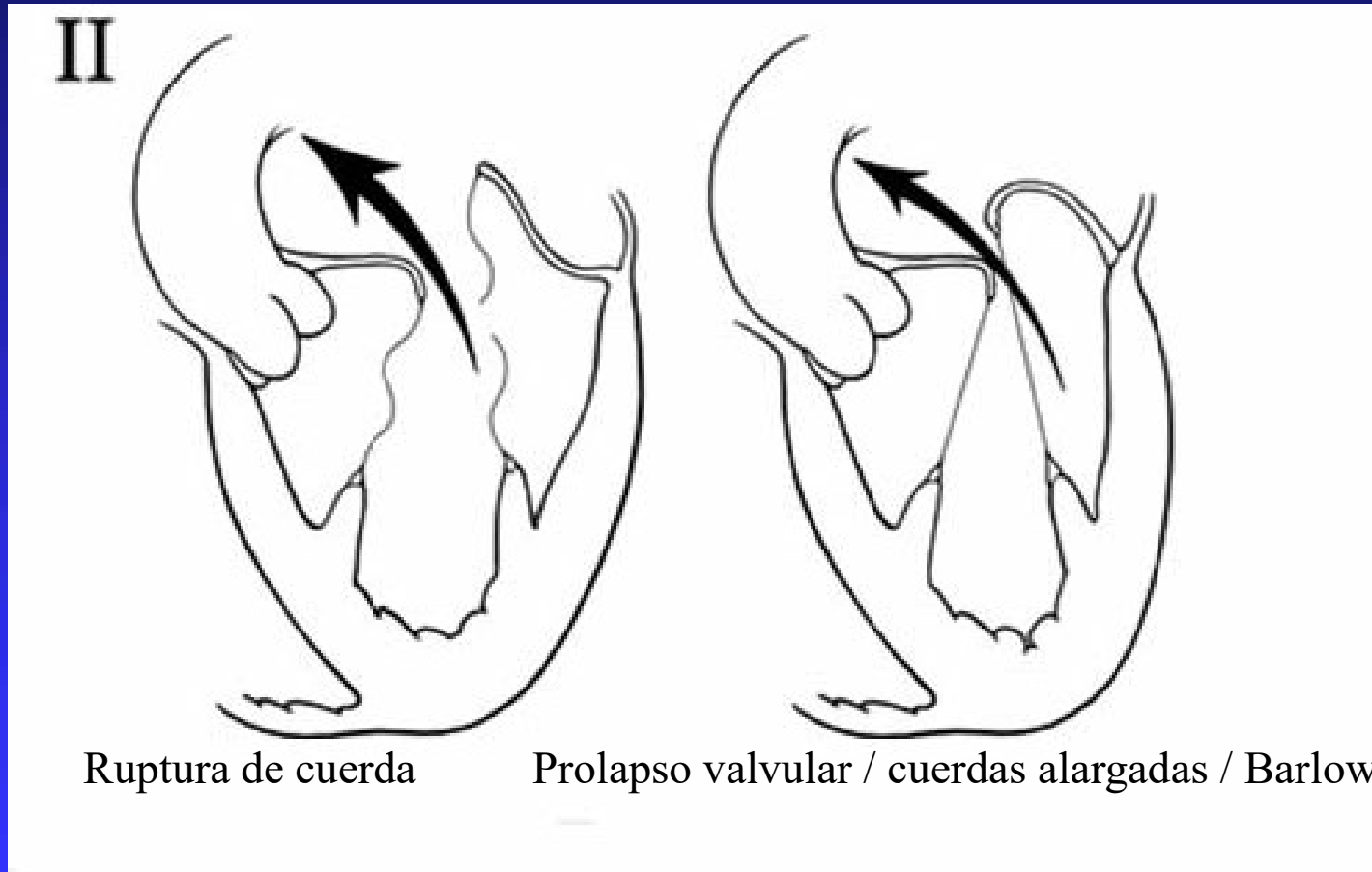
Mecanismos de Insuficiencia Mitral (Carpentier)

Tipo I: Movilidad Normal de Válvulas (flujo insuficiente central)



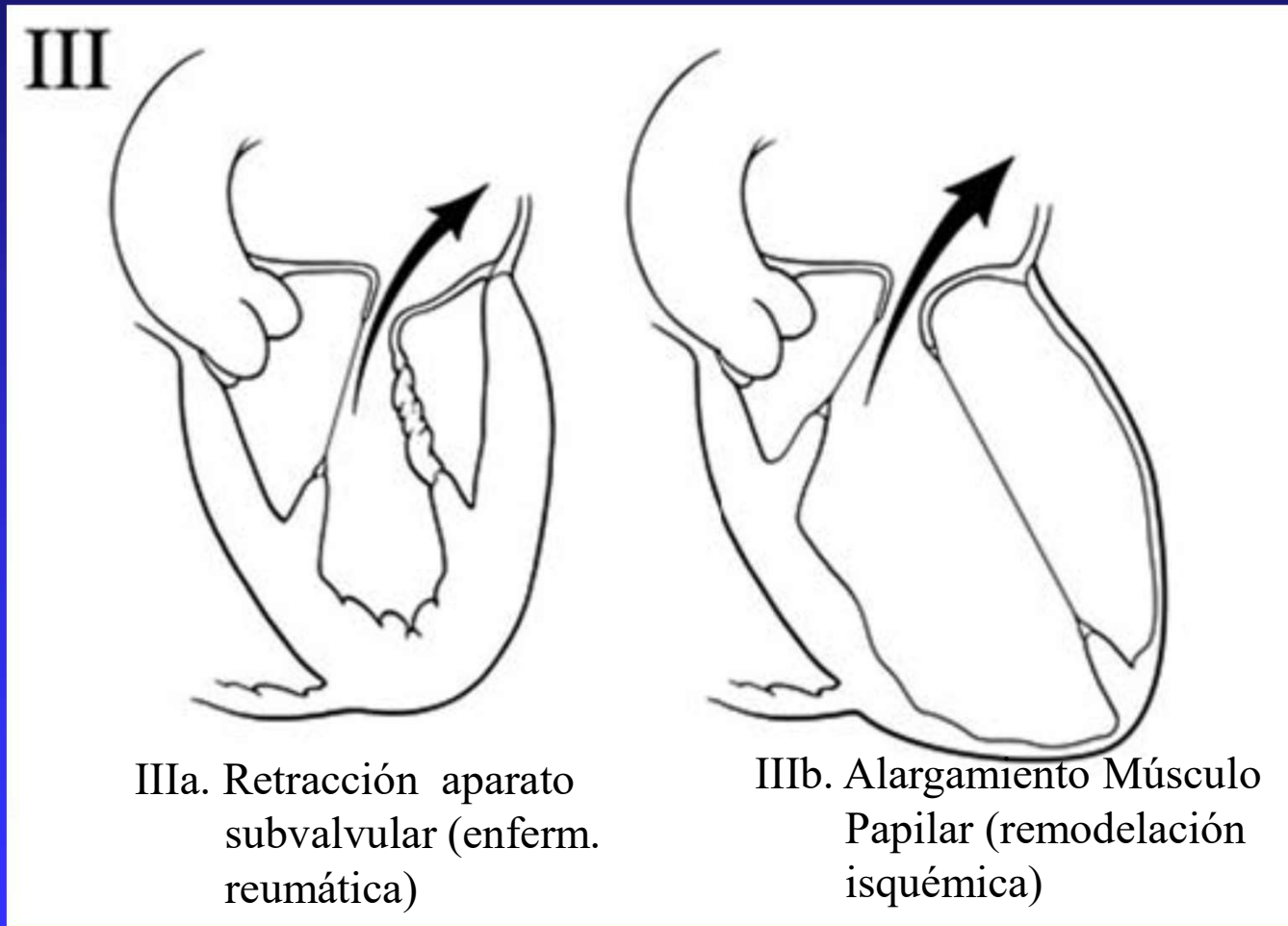
Mecanismos de Insuficiencia Mitral (Carpentier)

Tipo II: Movilidad Excesiva Válvulas (flujo insuficiente lado opuesto al velo afectado)




Mecanismos de Insuficiencia Mitral (Carpentier)

Tipo III: Movilidad Restringida (flujo insuficiente mismo lado del velo afectado)

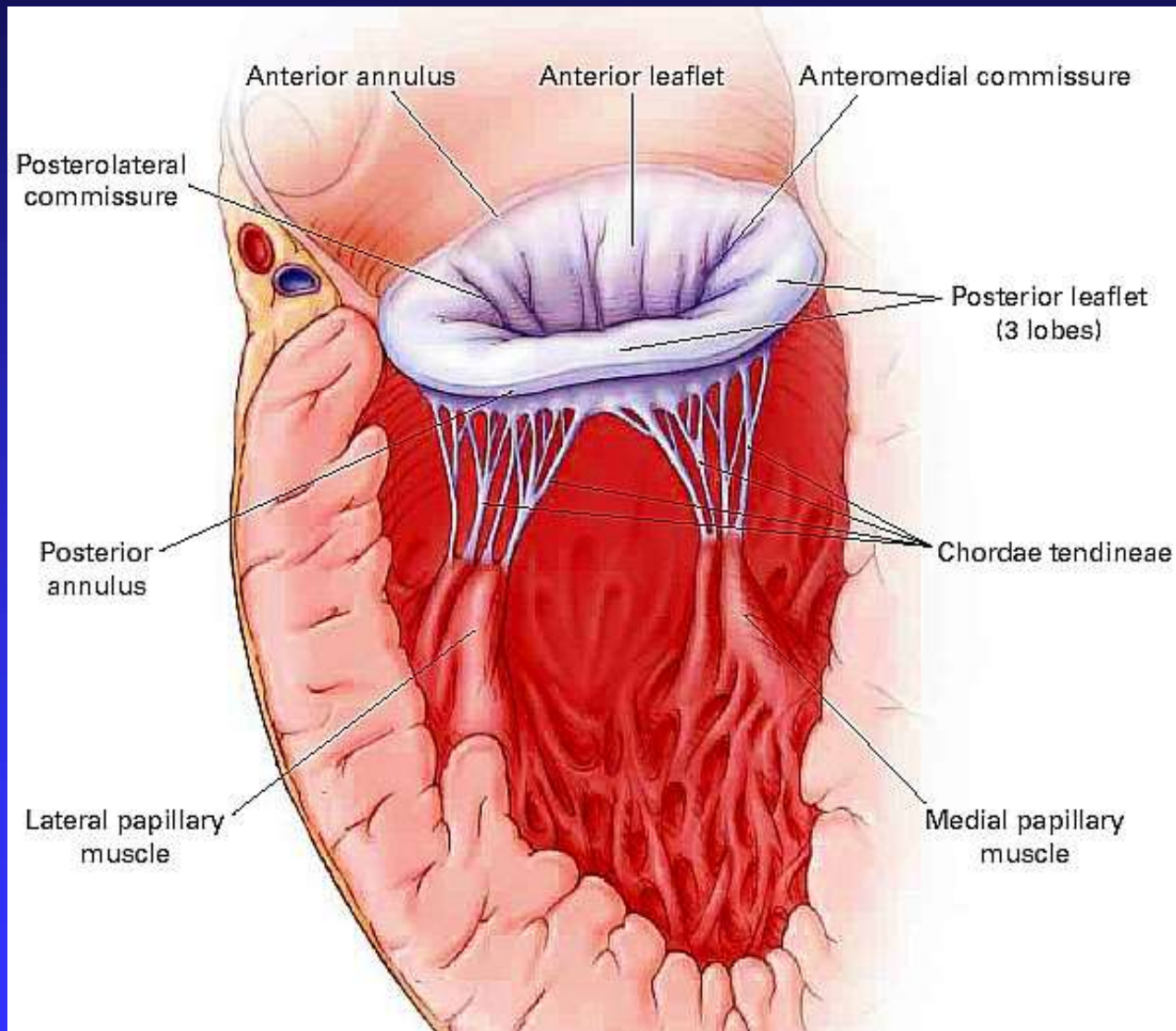


Insuficiencia Mitral severa

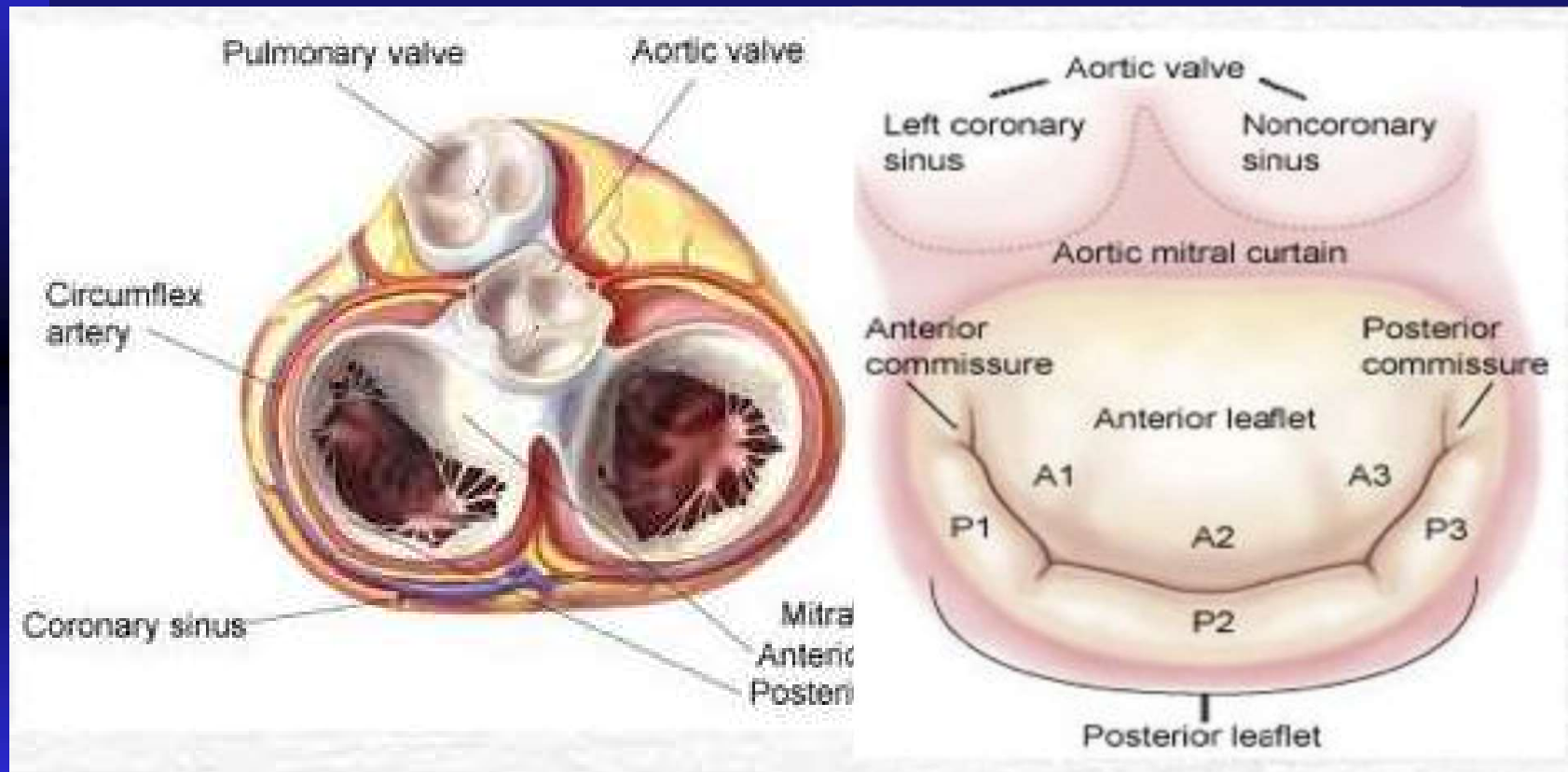
Anatomía del aparato valvular mitral



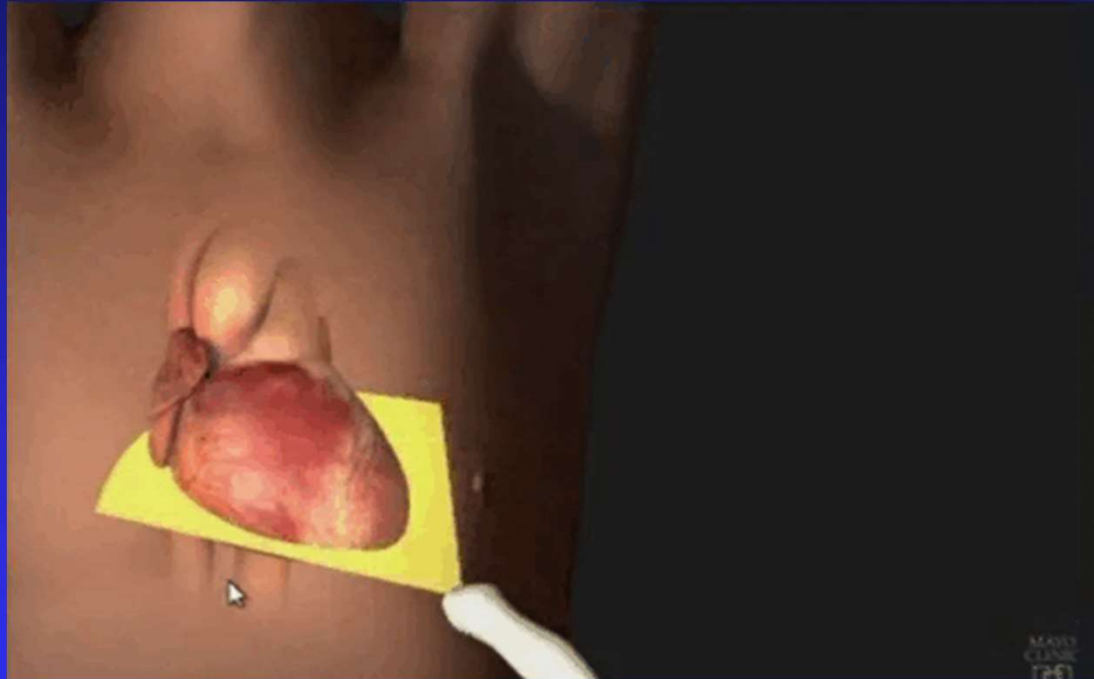
Anatomía Aparato Valvular Mitral



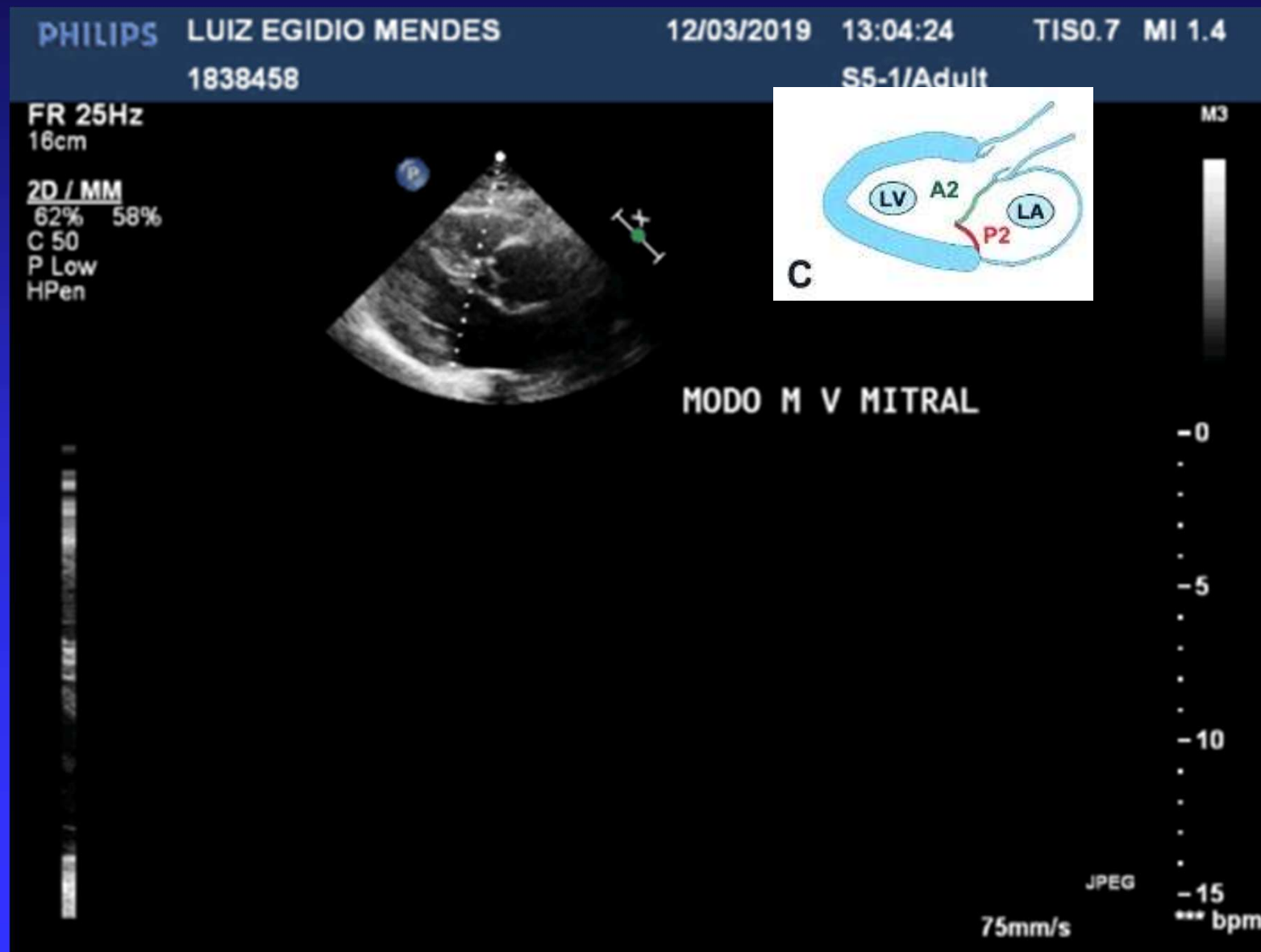Anatomía Aparato Valvular Mitral



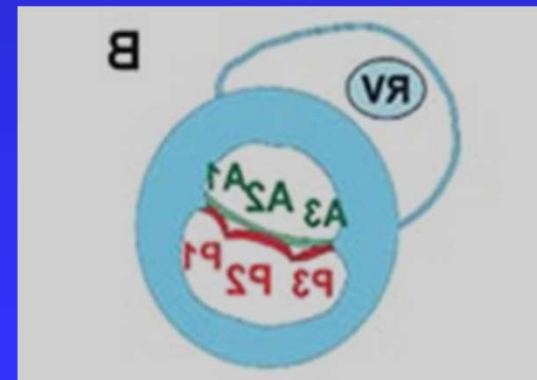
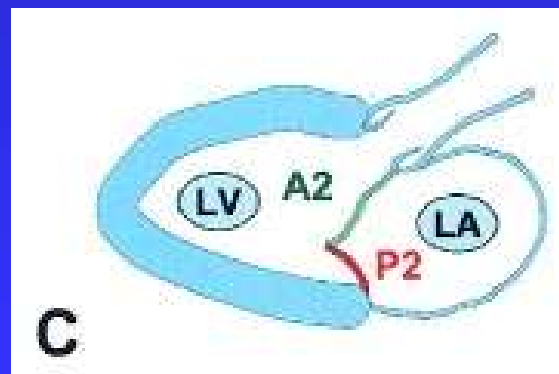
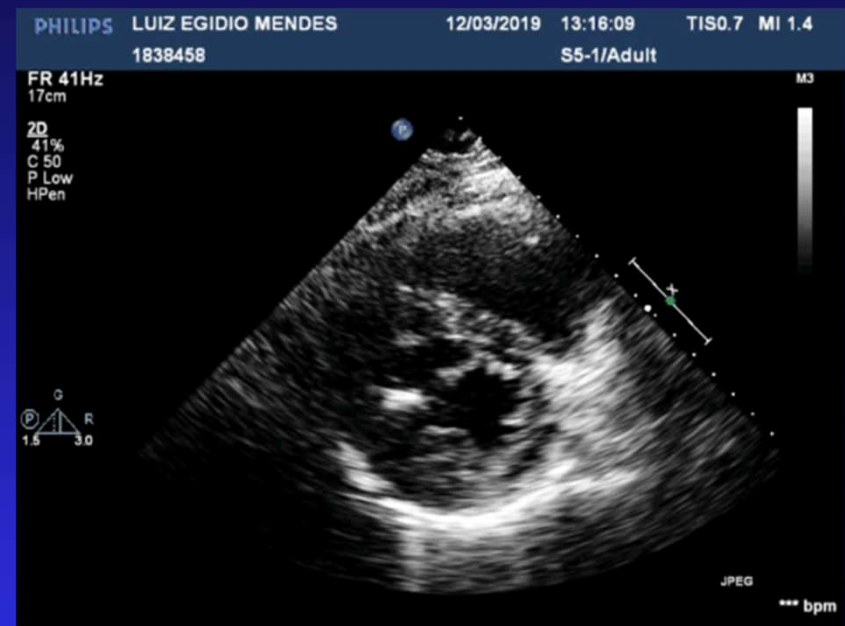
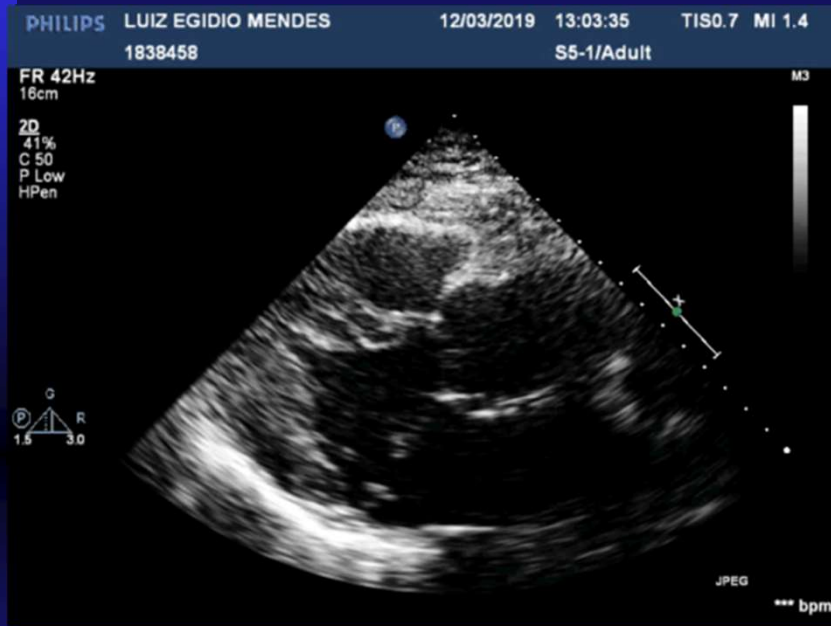Evaluación Transtorácica



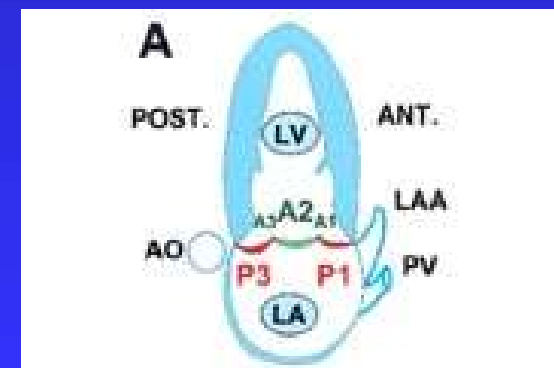
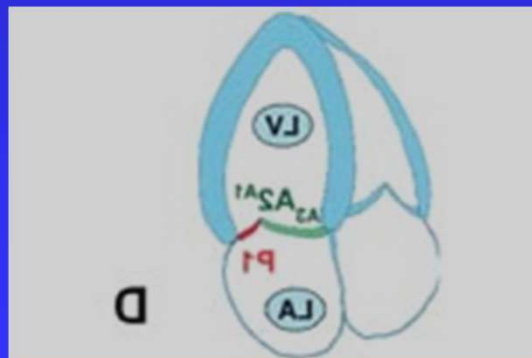
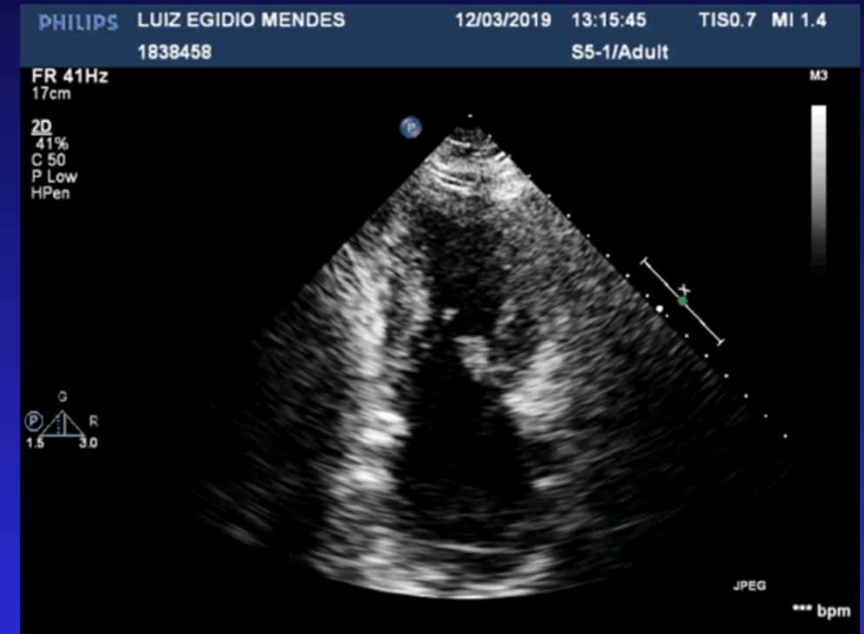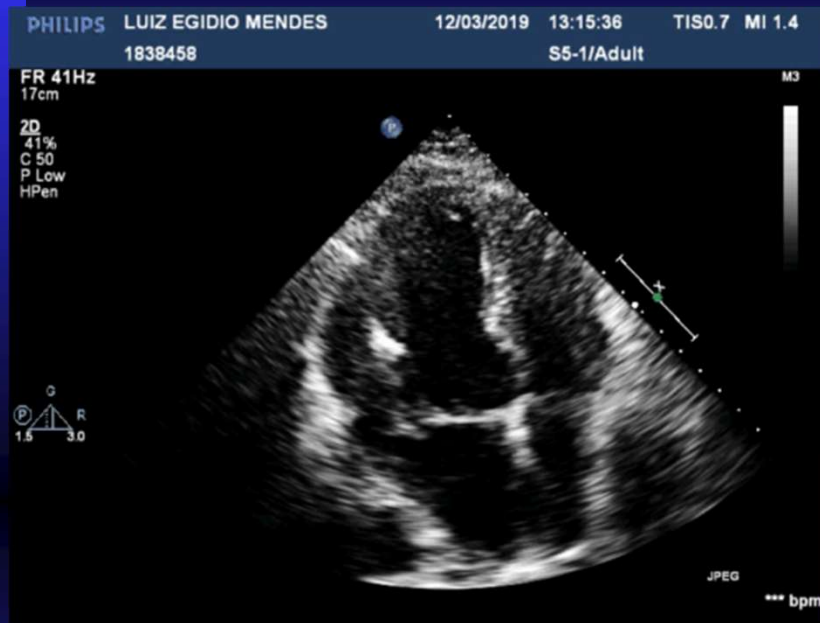Evaluación Estructural: Modo M



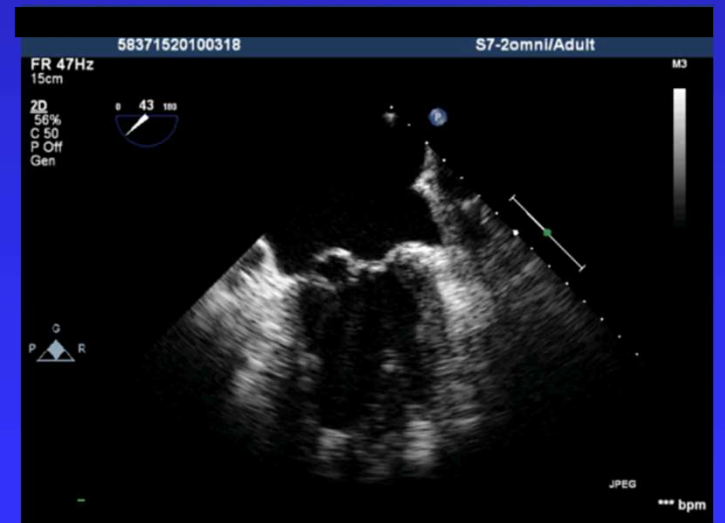
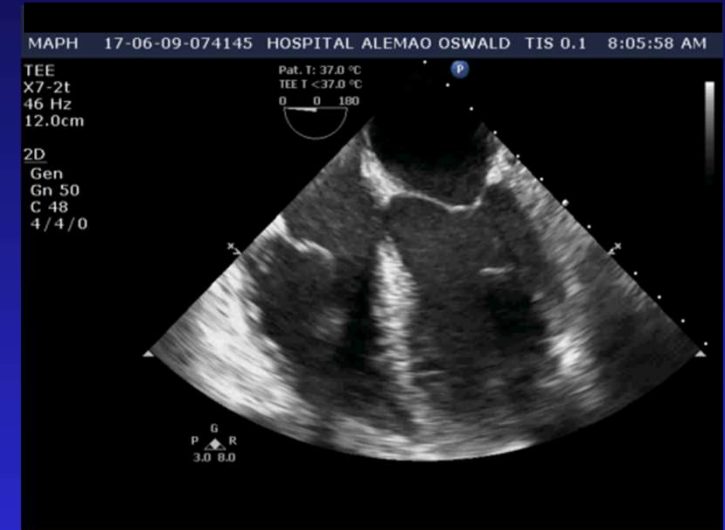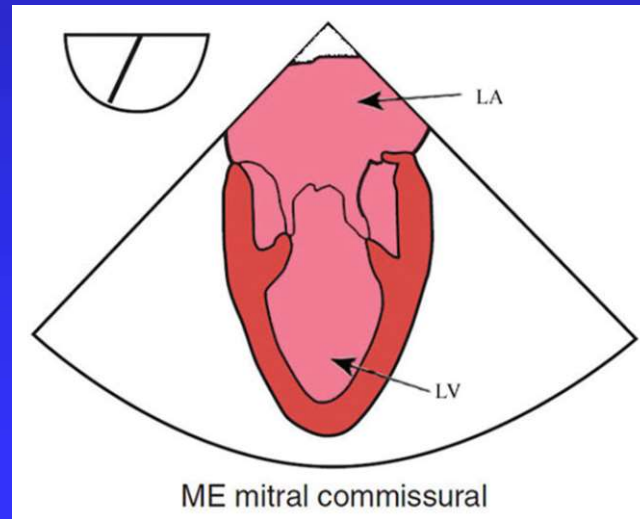
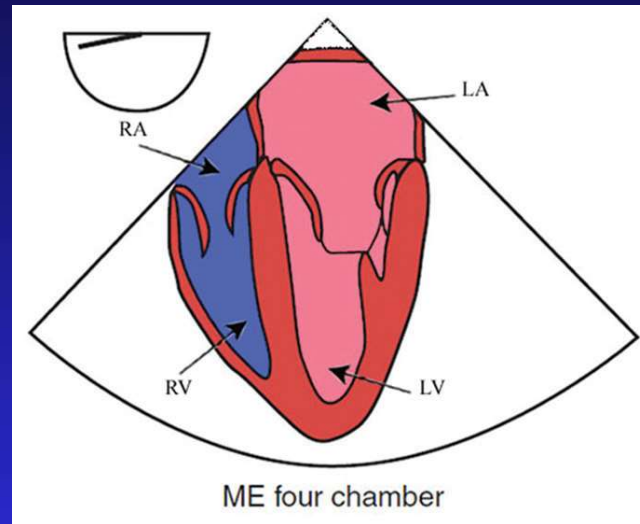
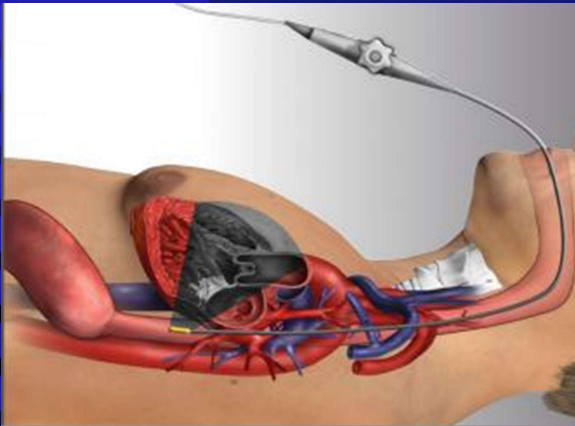
Evaluación Estructural Bidimensional



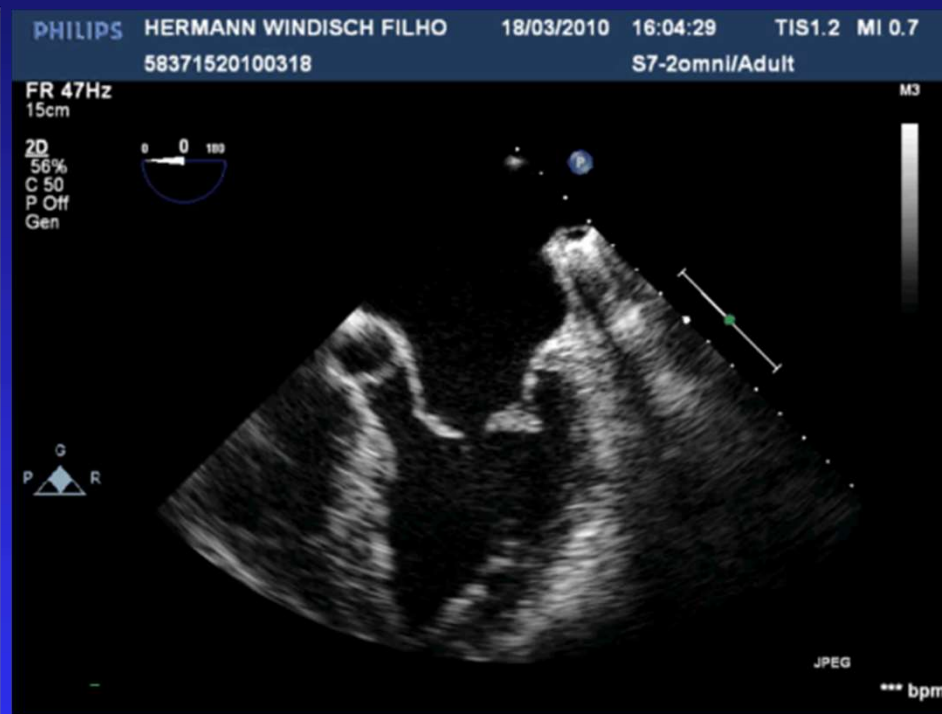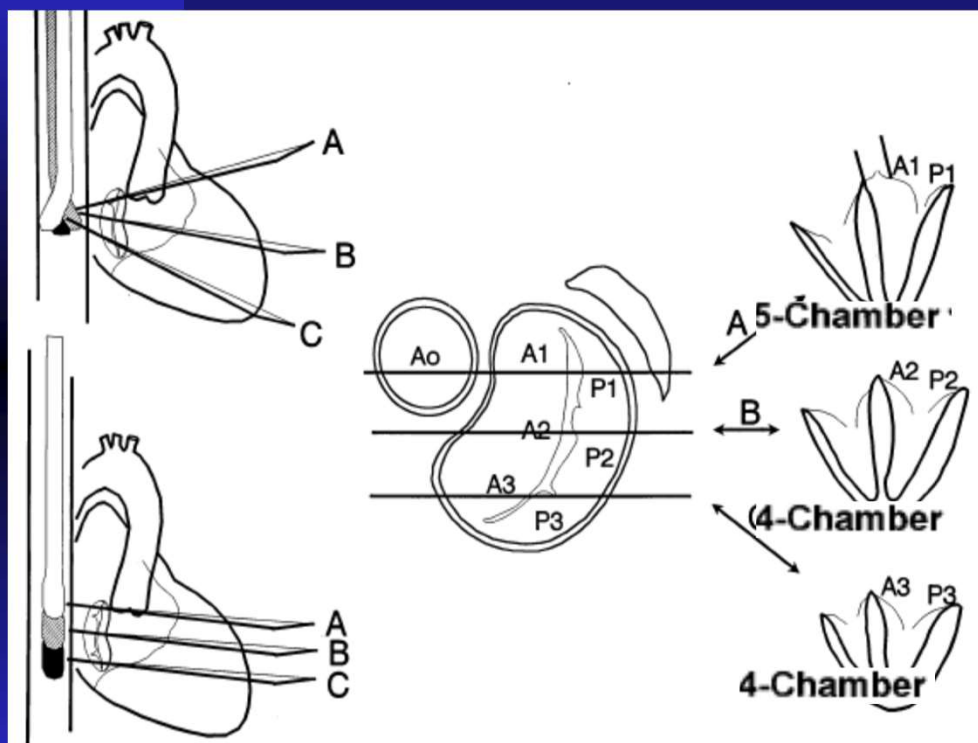
Evaluación Estructural Bidimensional



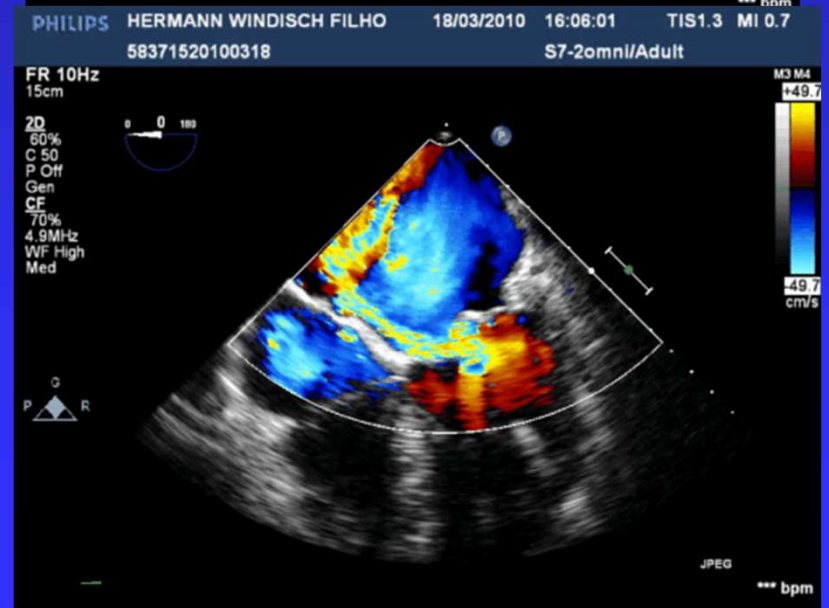
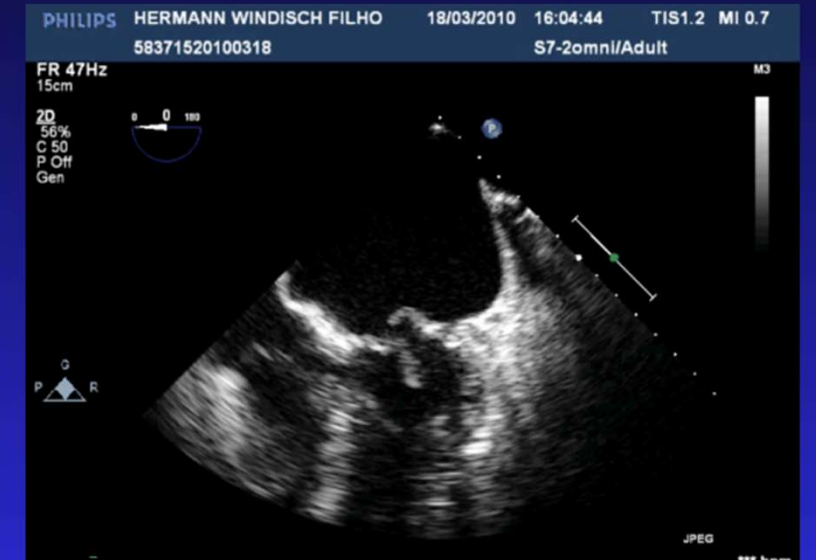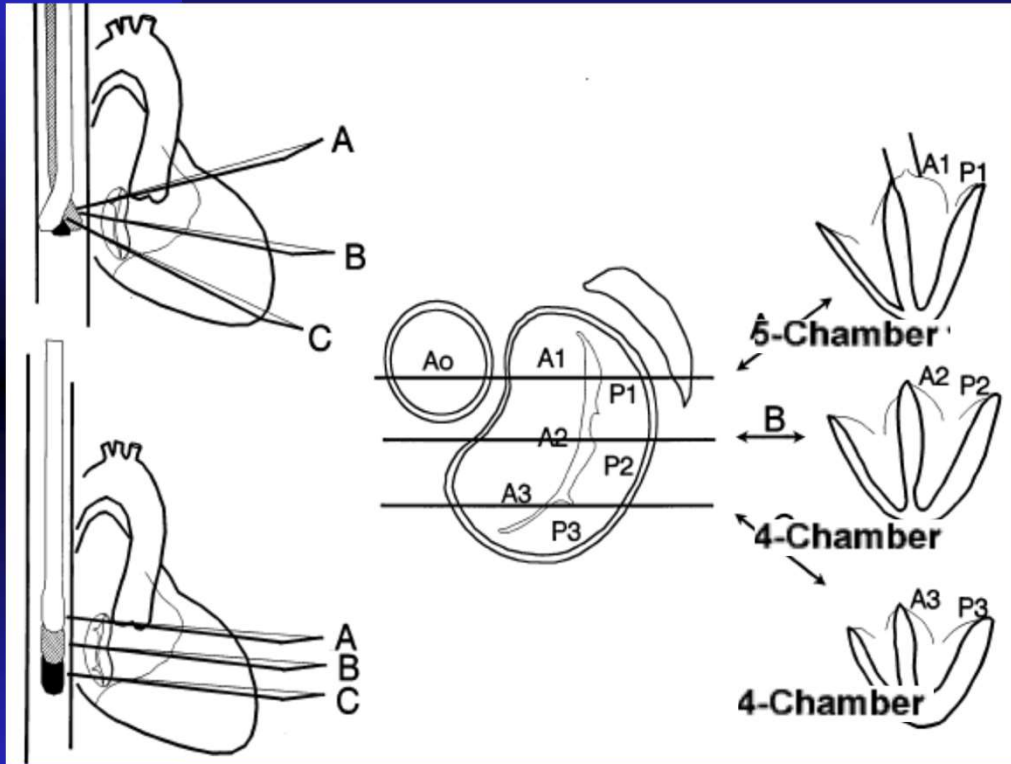
Evaluación Estructural 2D Transesofágica



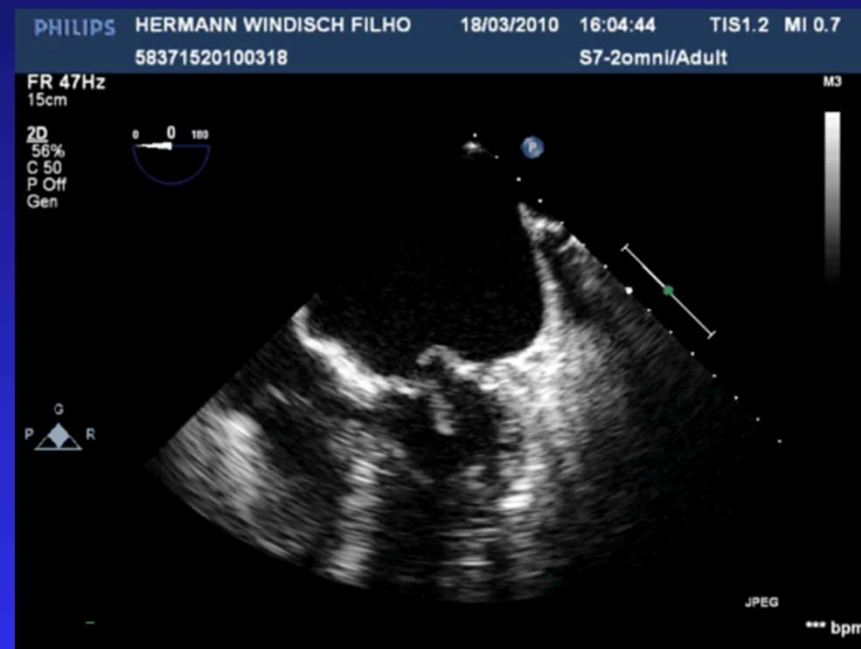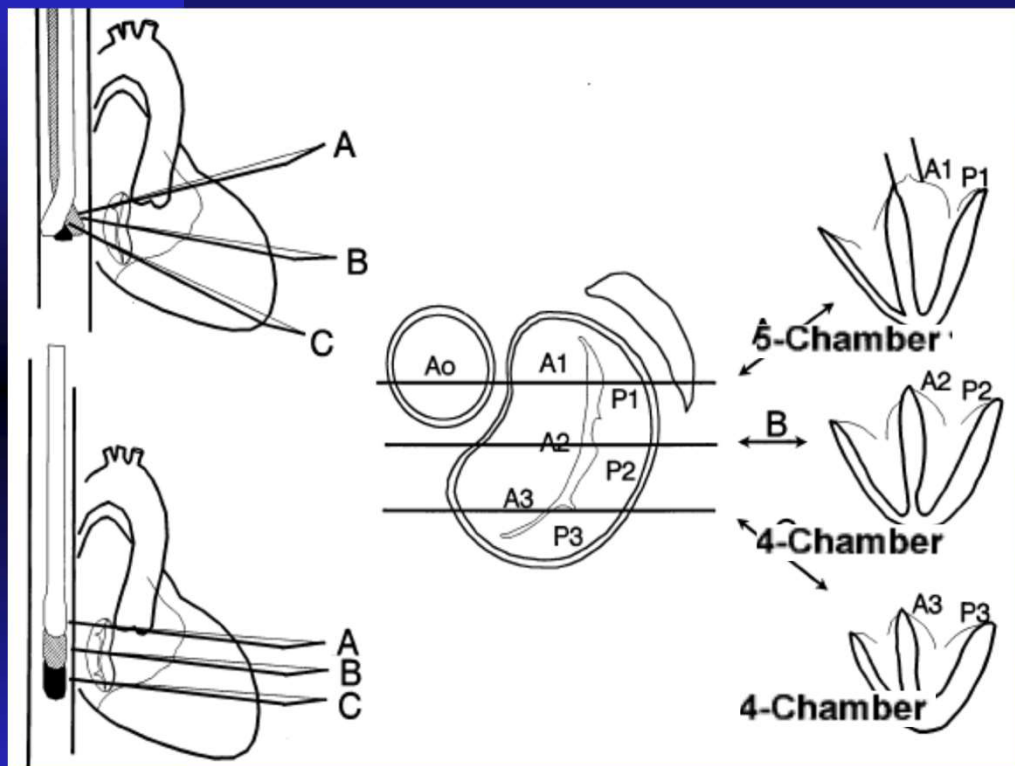
Eco TE 2D Topografía de los segmentos VM



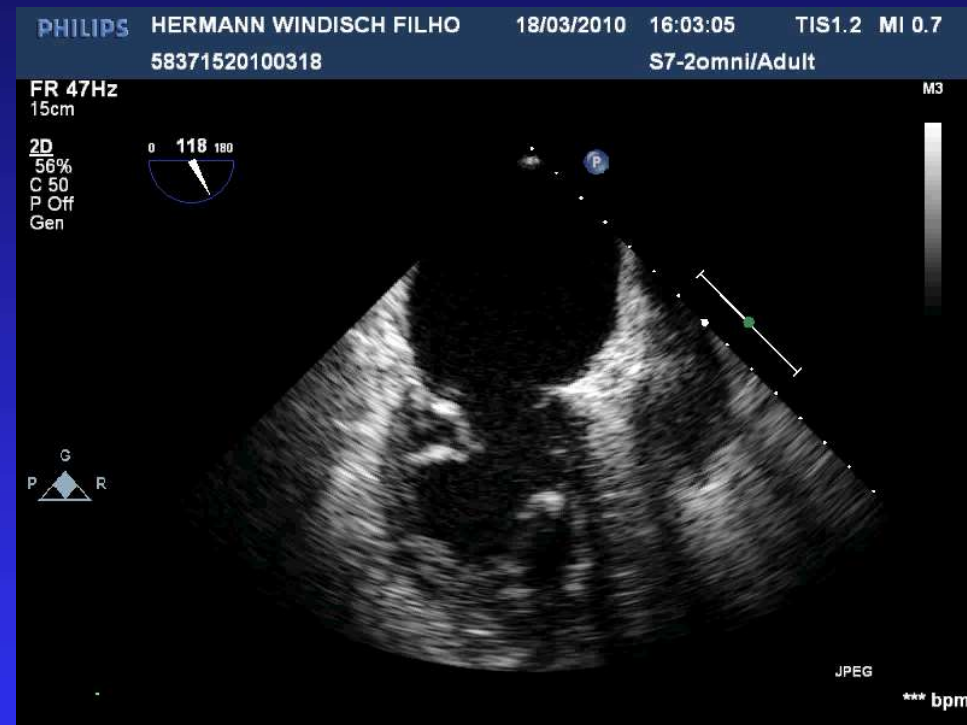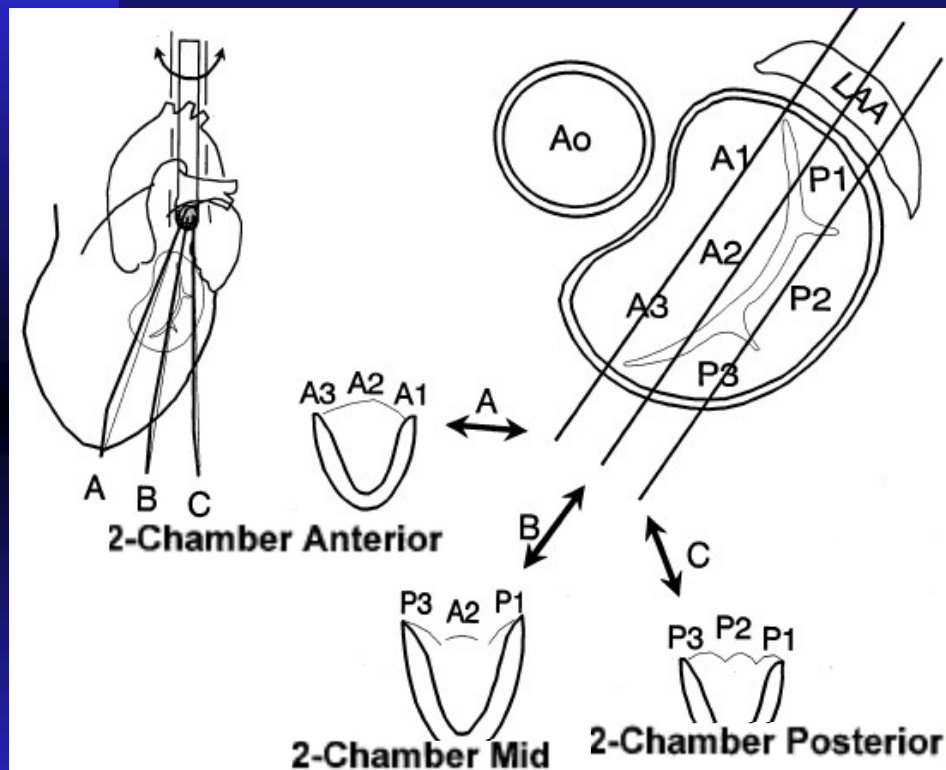
Eco TE 2D Topografía de los segmentos VM



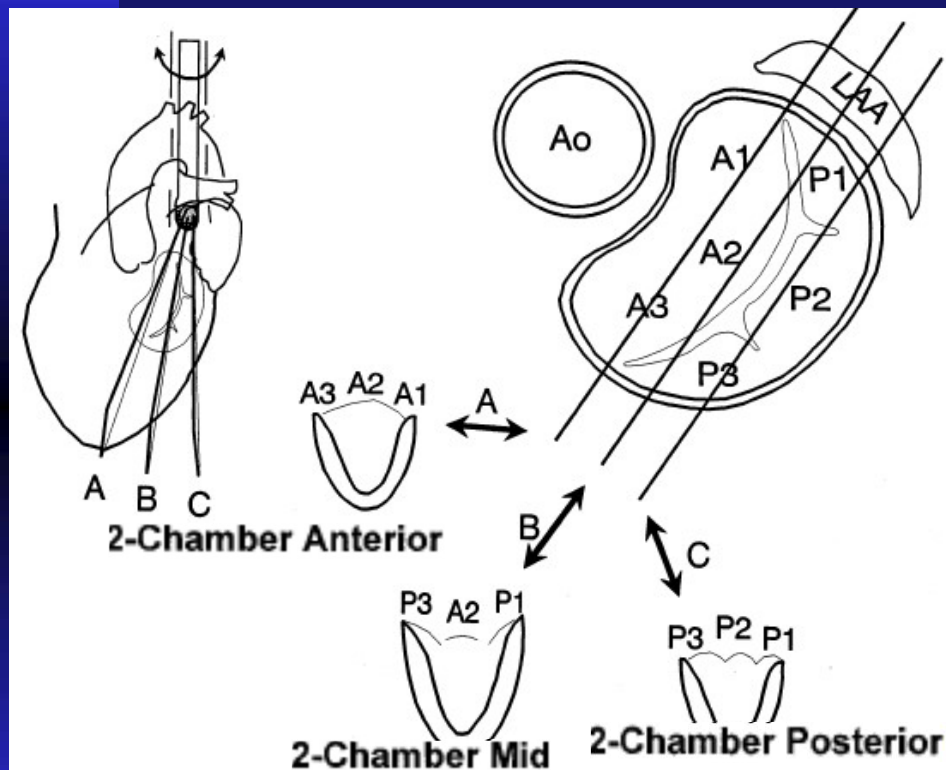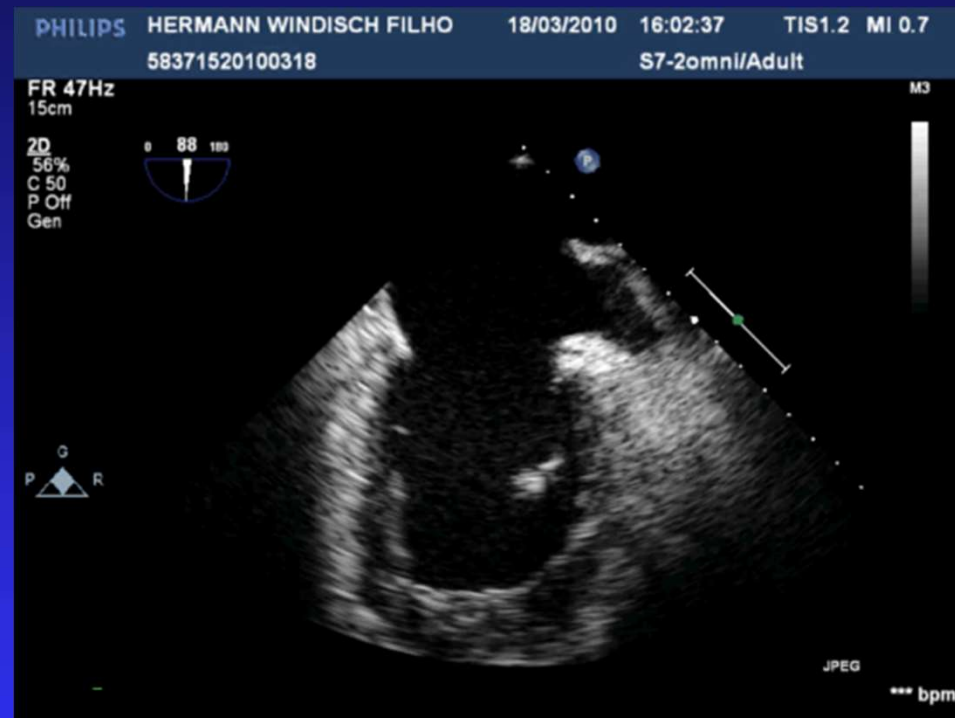
Eco TE 2D Topografía de los segmentos VM



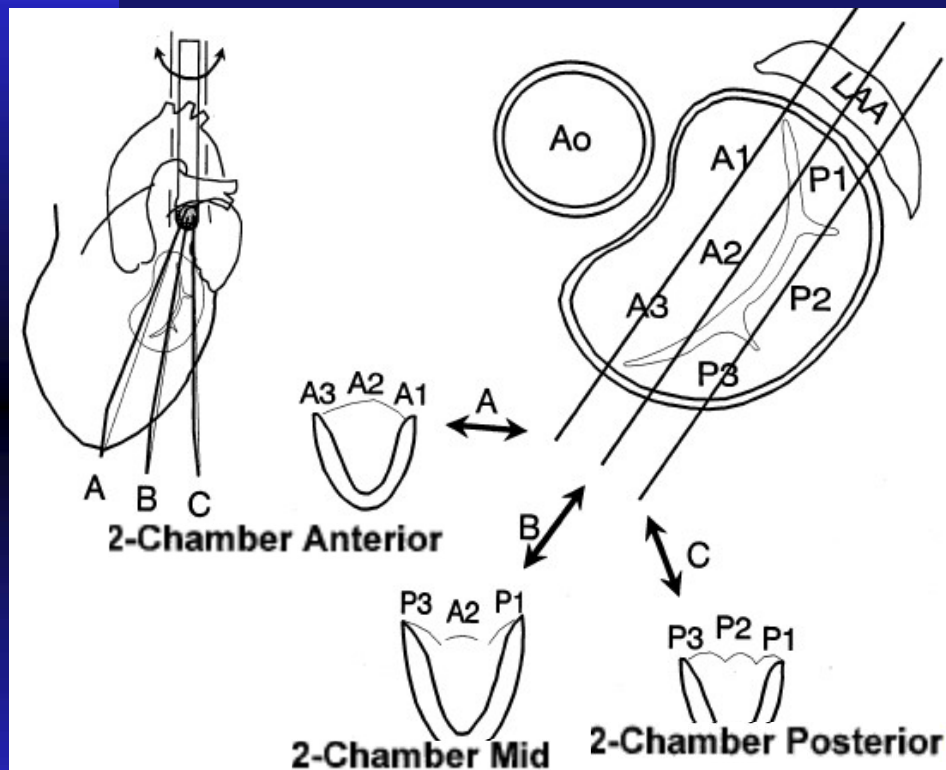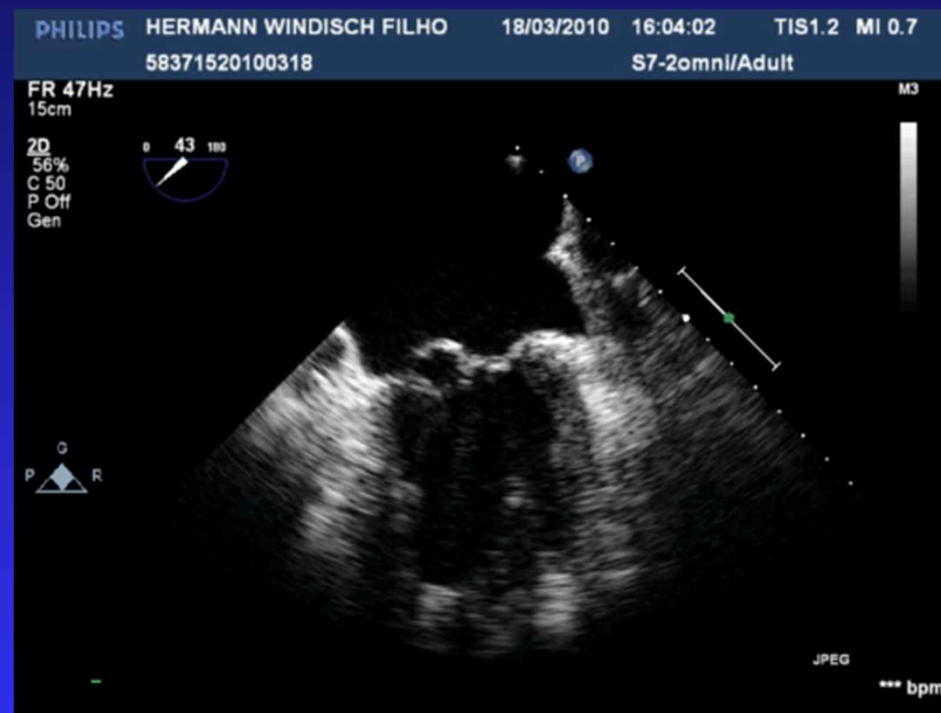
Eco TE 2D Topografía de los segmentos VM



Eco TE 2D Topografía de los segmentos VM



Eco TE 2D Topografía de los segmentos VM



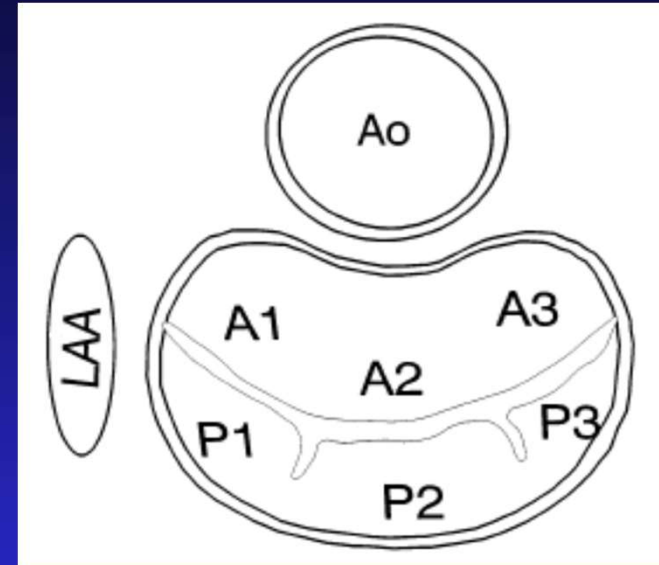
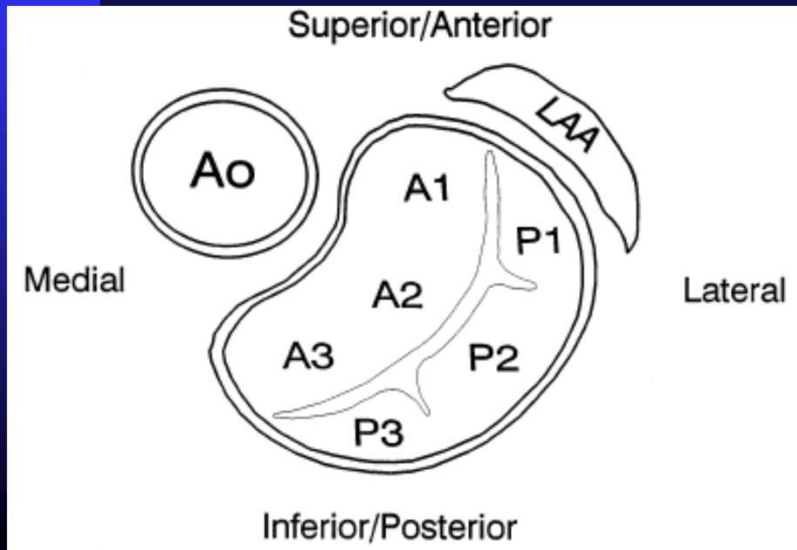
Eco TE 3D Tiempo Real

As of September 1, 2007, a new three-dimensional (3D) transesophageal echocardiography (TEE) probe capable of live/real time 3D imaging became commercially available for clinical practice in the United States.

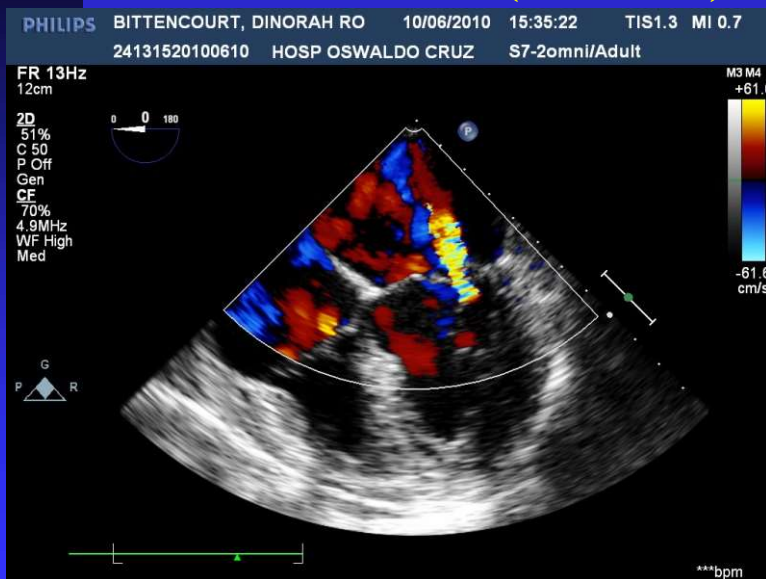Eco TE 3D: aplicaciones clínicas

- Demostración de morfología patológica
- Demostración espacial de los mecanismos de insuficiencia
- Mejor cuantificación de la severidad de la lesión
- Mejor evaluación para indicación de plastía vs prótesis.
- Reconstrucción de imágenes objetivas y demostrables donde el ecocardiografista “entra” en la mente del cirujano

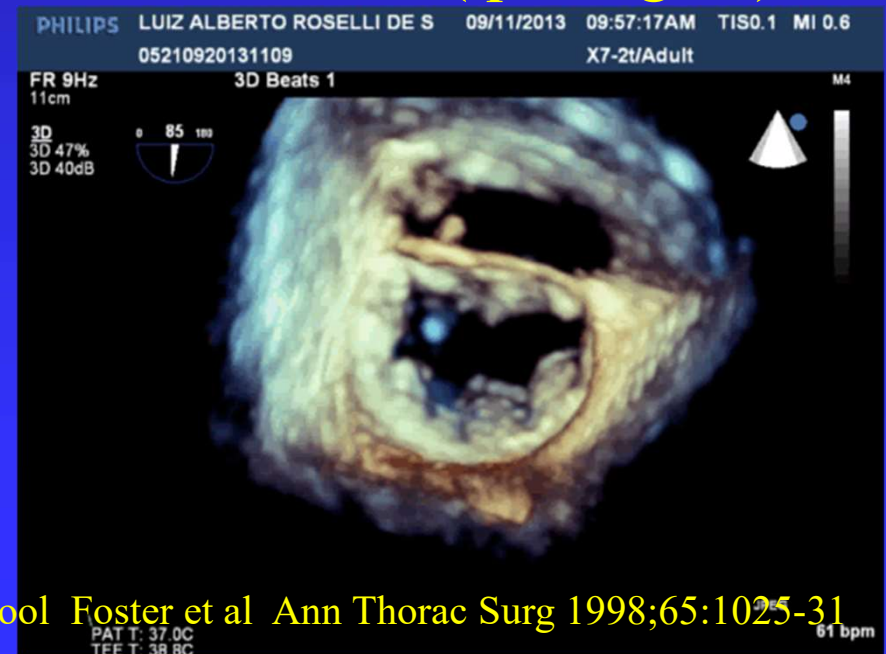Evaluación Estructural: Eco TE 3D



Vista ventricular (TE 2D)



Vista auricular (quirúrgica)



Massachusetts General Hospital and Harvard Medical School Foster et al Ann Thorac Surg 1998;65:1025-31

Eco TE 2D vs 3D TR: comparación de métodos

N = 18 pacientes, 14 masc., 40 a 81 (55 a)

Corrección quirúrgica de IM grave por prolapso con ruptura cuerdas tendinosas

Eco TE intraoperatorio 2D y 3D para identificar segmentos comprometidos

	Segmentos Correctos	Segmentos Incorrectos	Segmentos Omitidos
2D	9 p	3 p	9 p
3D	18 p	0 p	1 p

Etiologia Estrutural: Prolapso Valvar Mitral

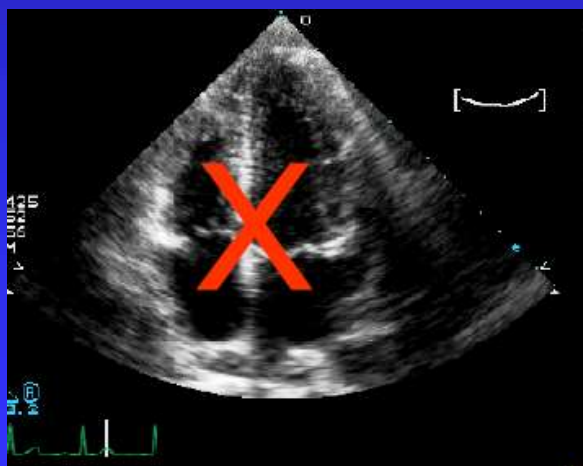
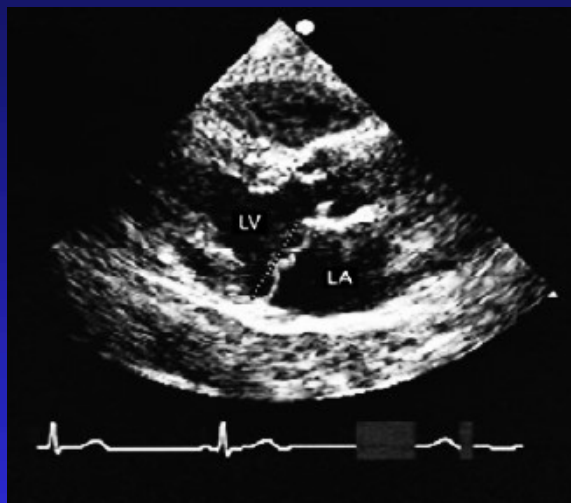
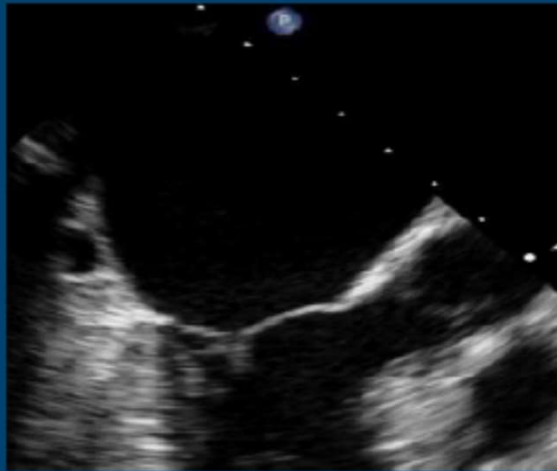

TABLE 1. PREVALENCE OF MITRAL-VALVE PROLAPSE.

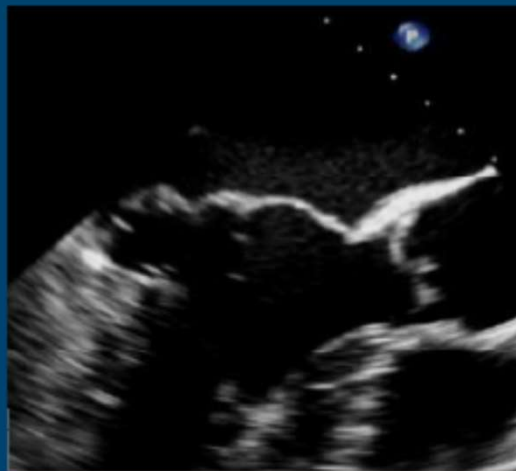TYPE OF MITRAL-VALVE PROLAPSE	ALL SUBJECTS (N=3491)	WOMEN (N=1845)	MEN (N=1646)	number (percent)		
Classic	47 (1.3)	26 (1.4)	21 (1.3)			
Nonclassic	37 (1.1)	24 (1.3)	13 (0.8)			
Total	84 (2.4)	50 (2.7)	34 (2.1)			

Etiologia Estrutural

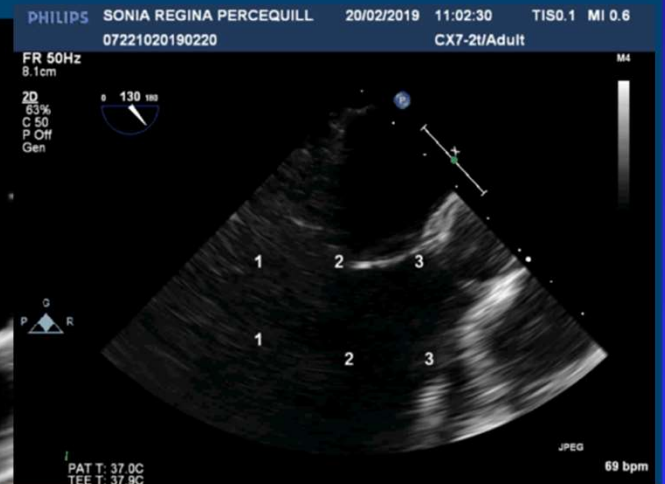

Normal

Courtesy of R. Lang, MD

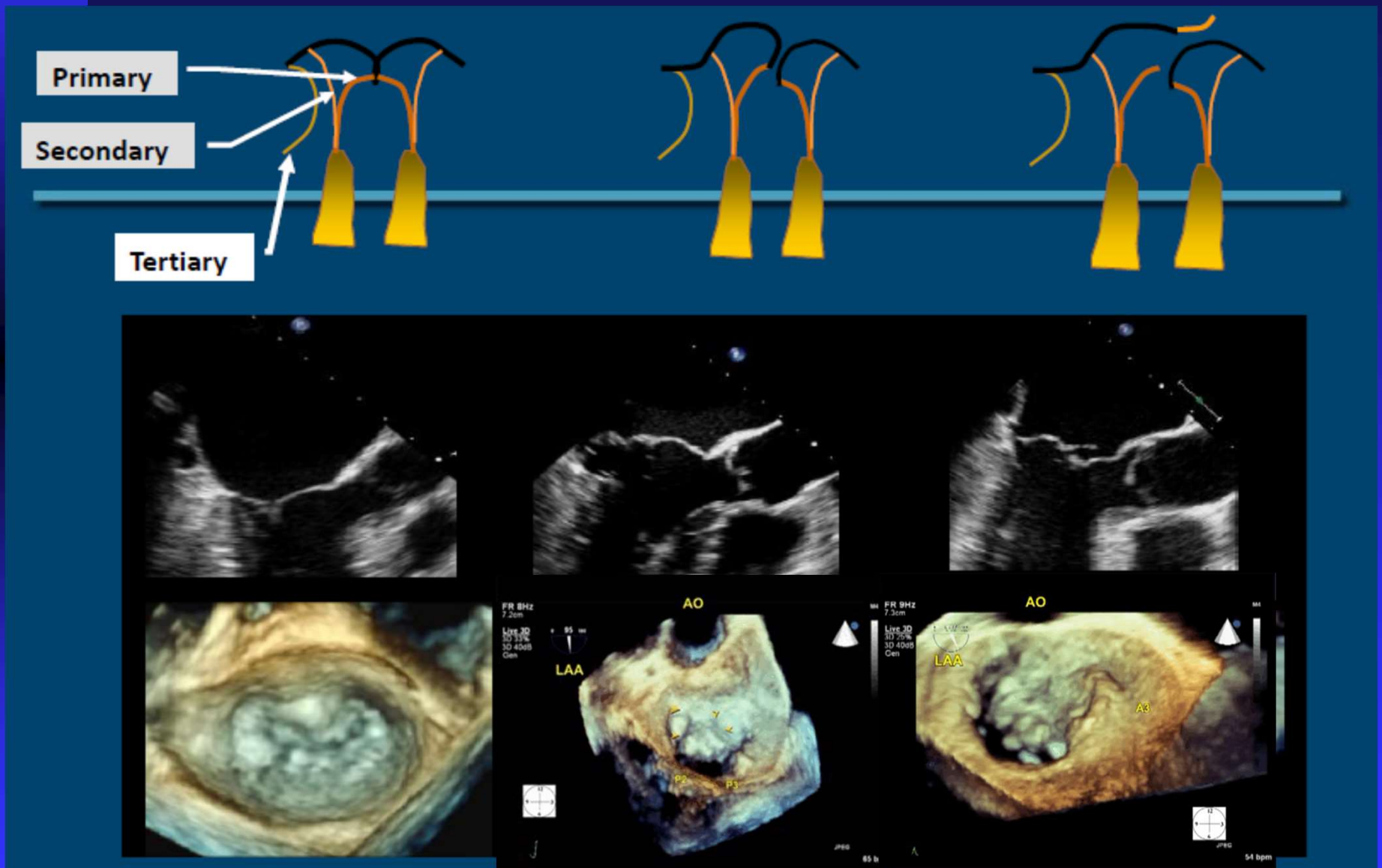


Prolapse



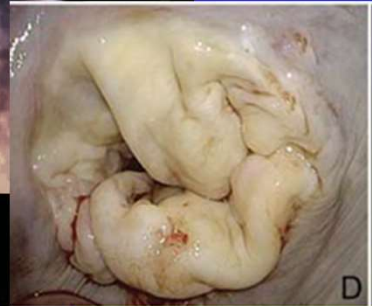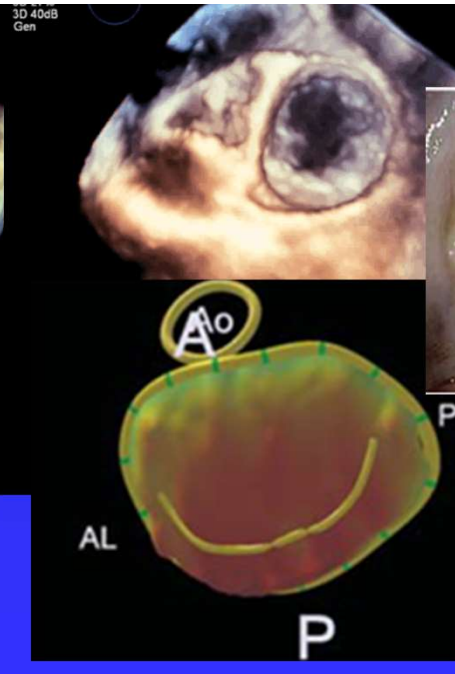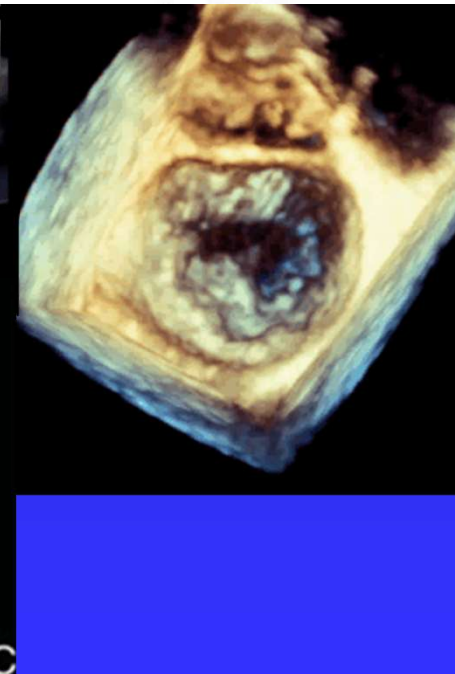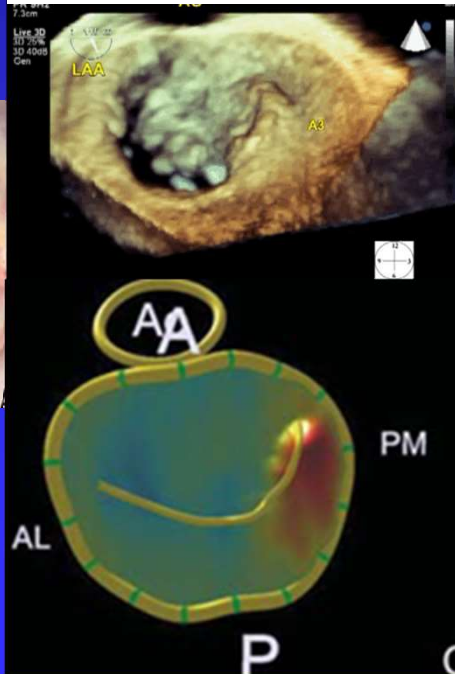
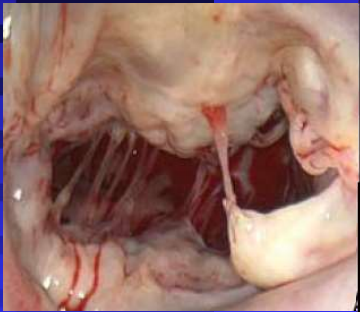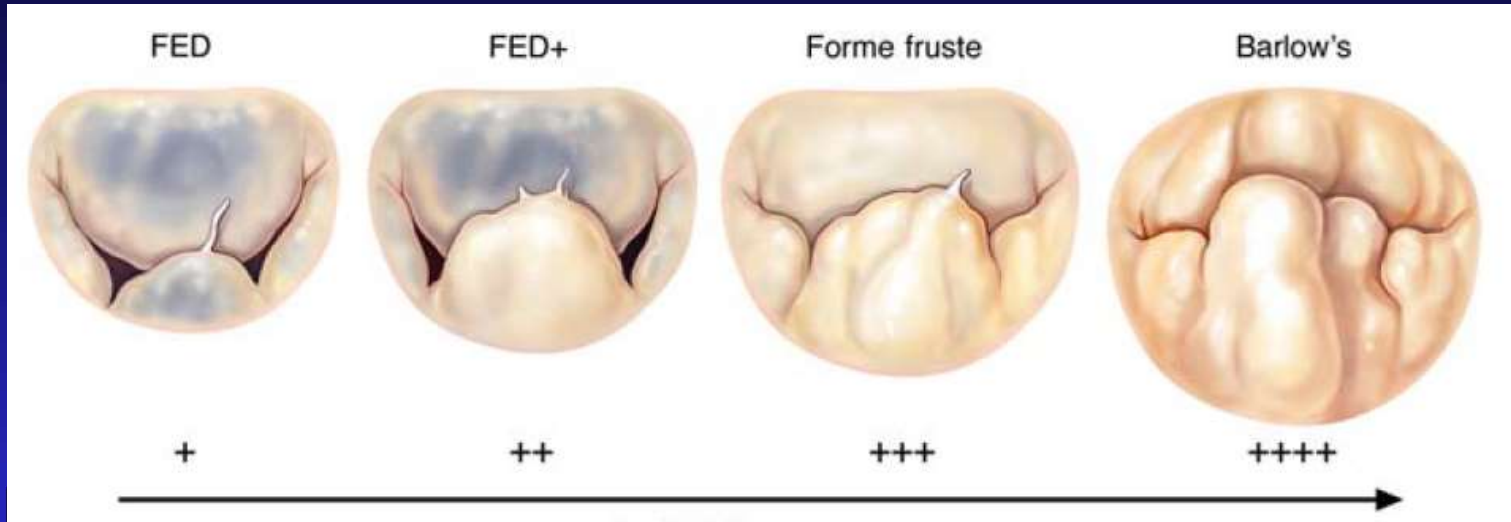
Flail with ruptured chord

Etiologia Estrutural

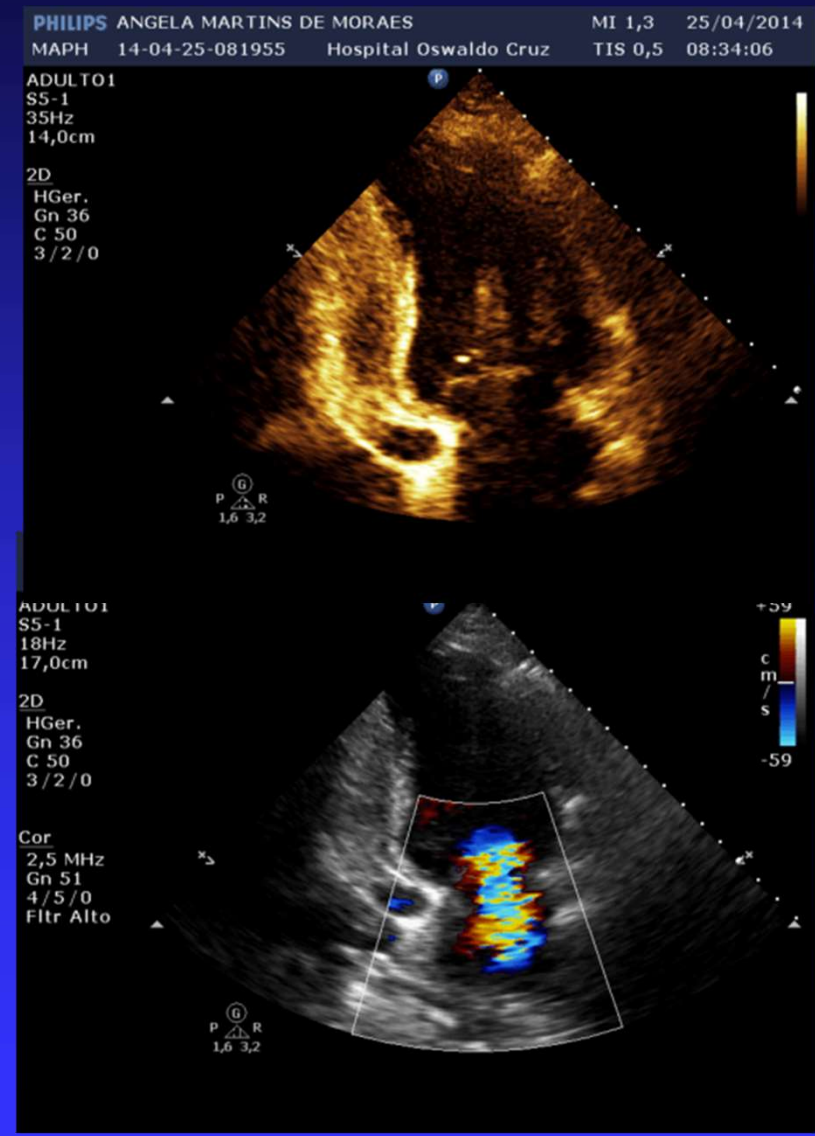
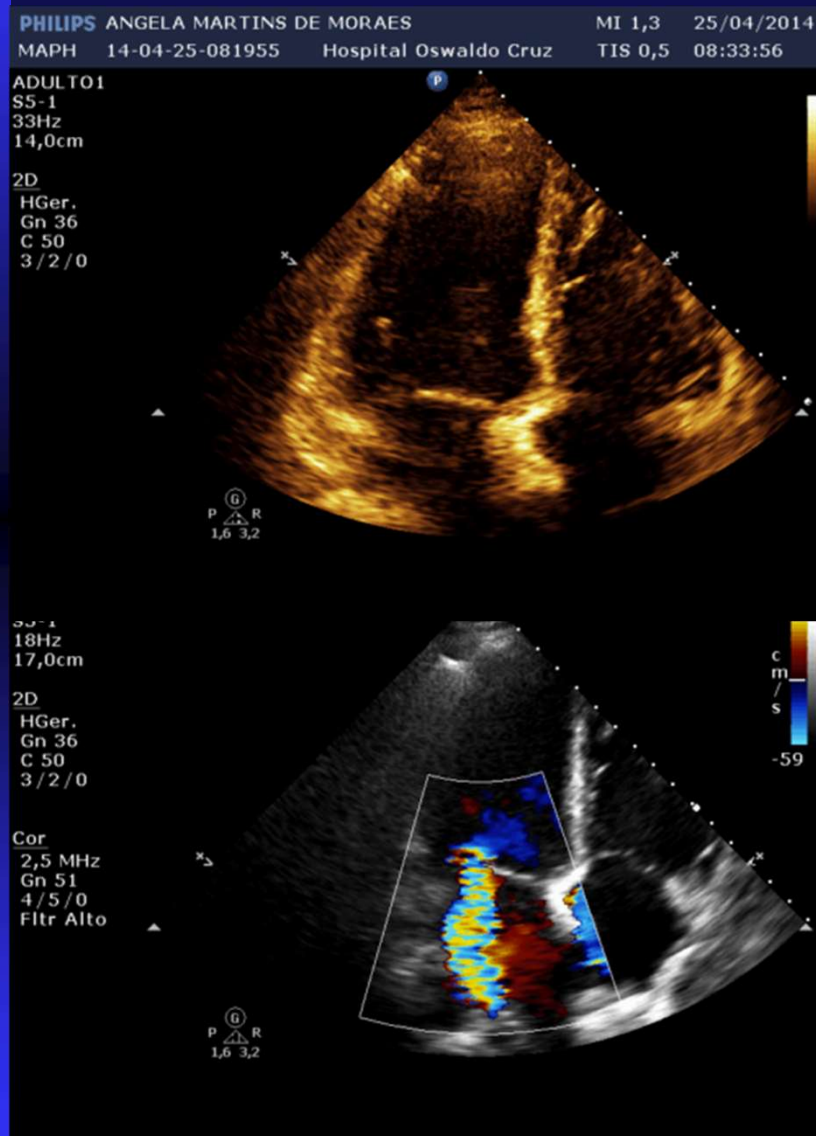


Etiología Estructural: Degeneración Mixomatosa

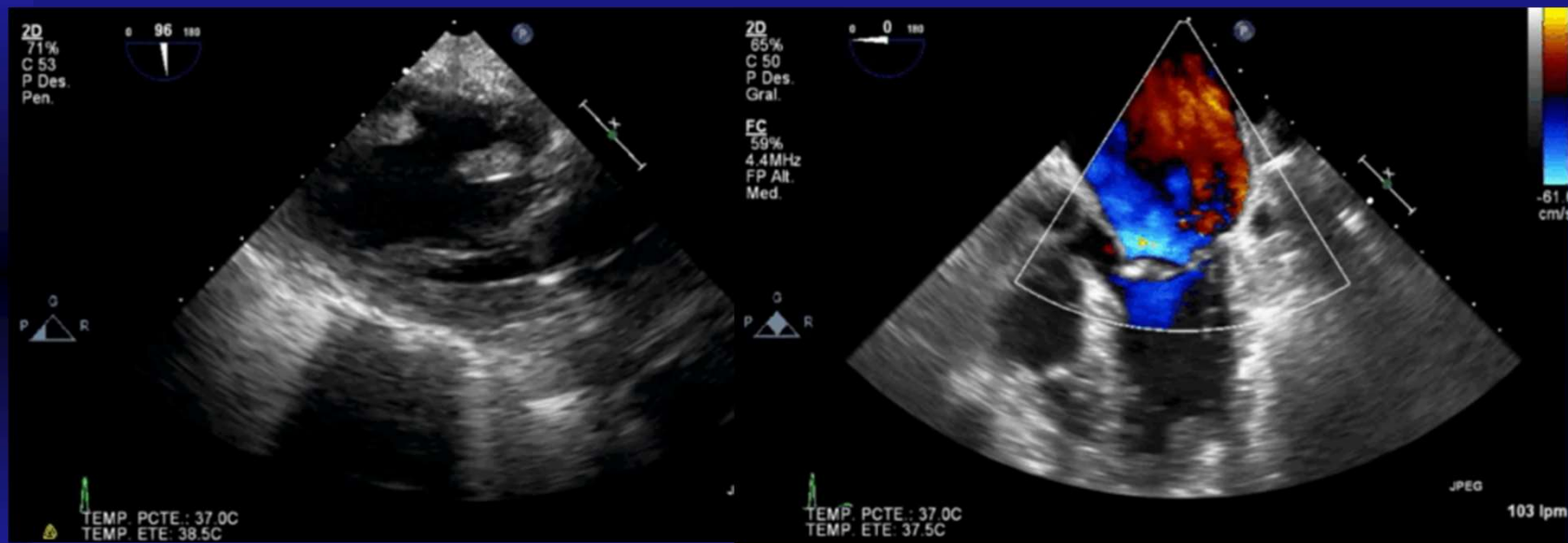
Deficiencia Fibroelástica



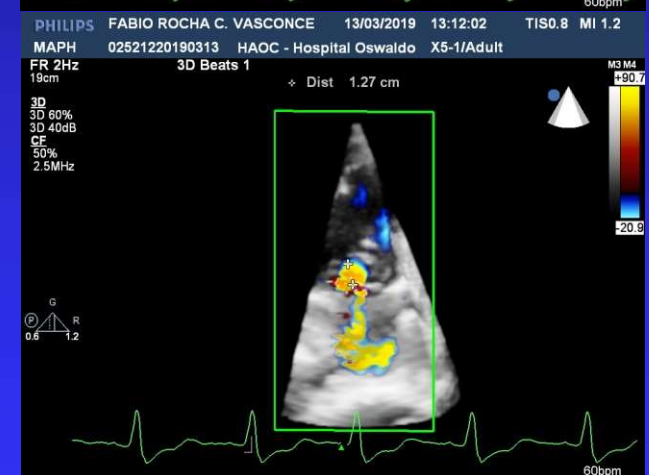
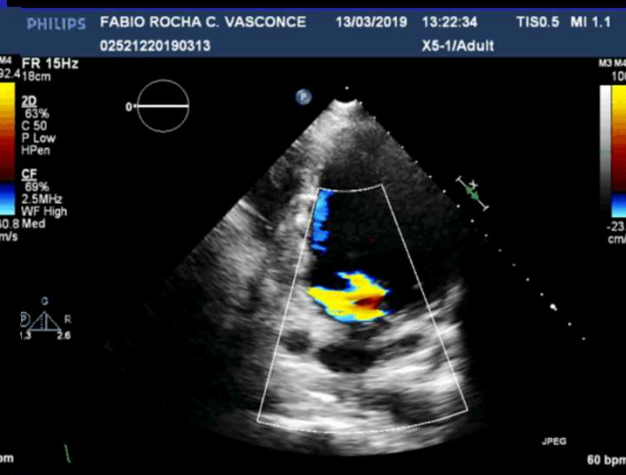
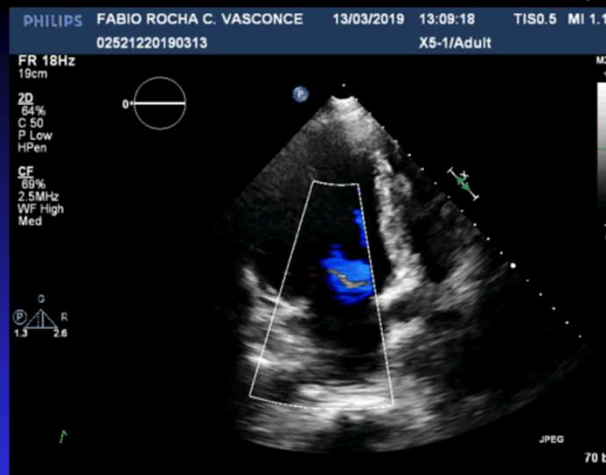
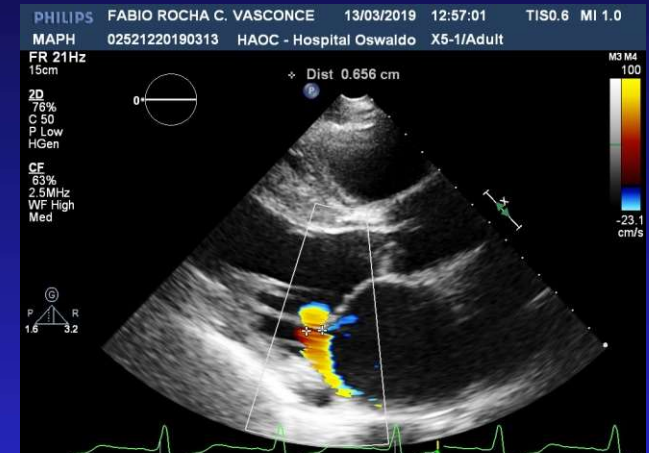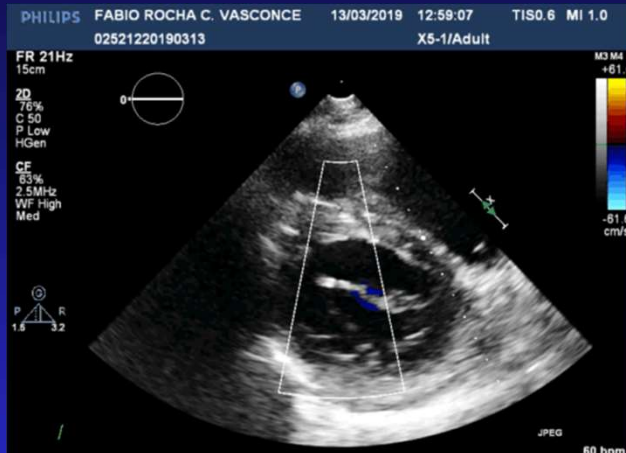
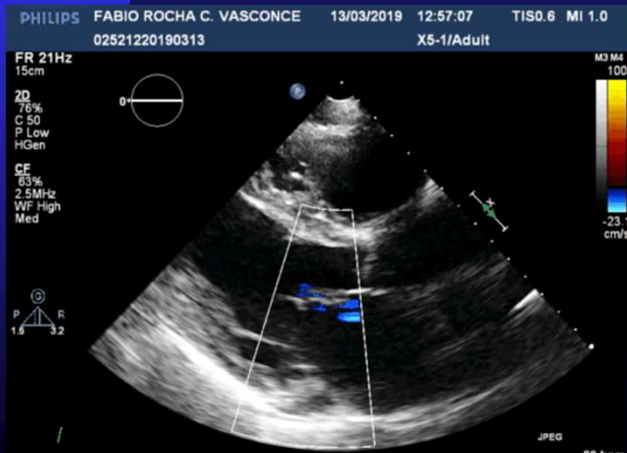
Etiologia Funcional : remodelación VI



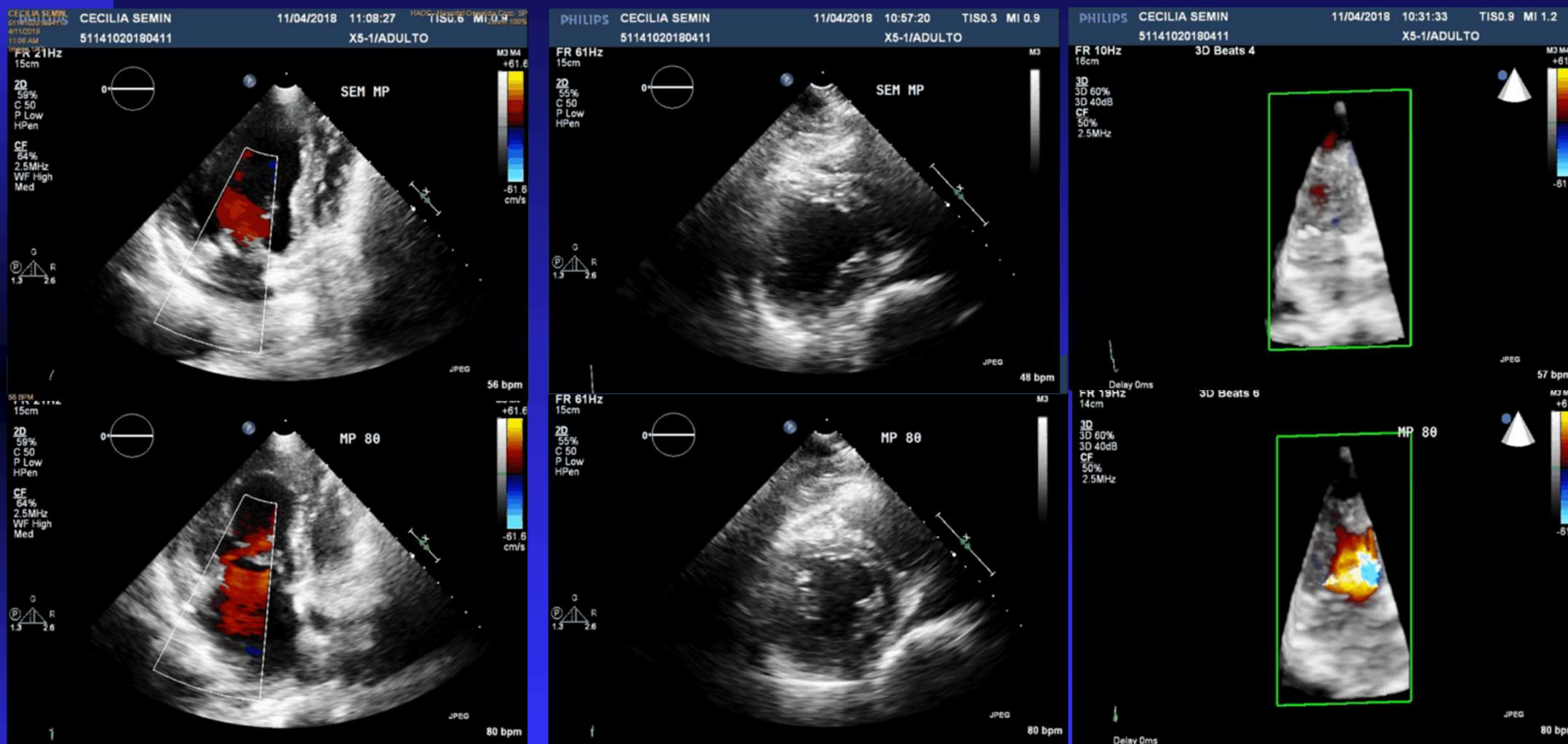
Etiologia Estructural : ruptura músculo papilar



Etiologia Estructural : retracción músculo papilar



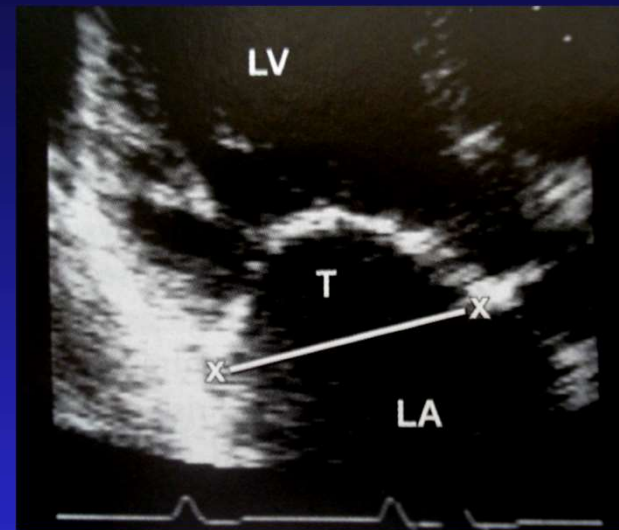
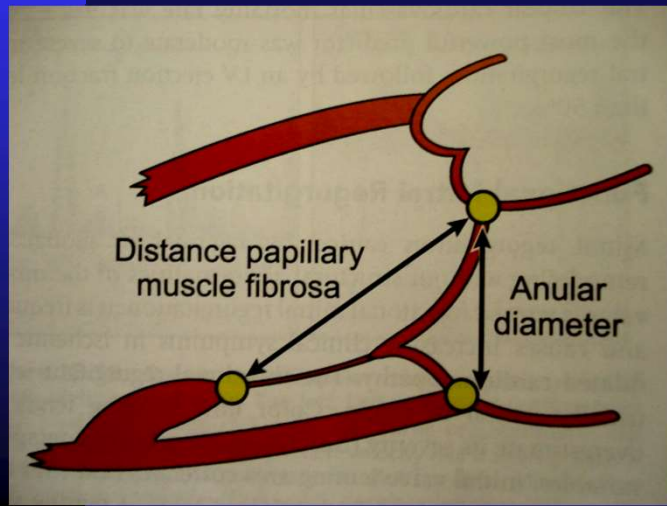
Etiologia Funcional: estímulo marcapasos



Doppler Echocardiography Evaluation in Severe MI

- Mitral valve tenting area
- Area of regurgitant jet
- Broad jet width on color-flow imaging
- Regurgitant volume, fraction, orifice area
- Systolic flow reversal in the pulmonary vein

Mitral valve tenting area



Functional mitral regurgitation (ischemic, dilated CMP)
Functional jet is usually central
Color flow overestimate its severity
Correlates best with severity MR (2D)

Variable

Mild

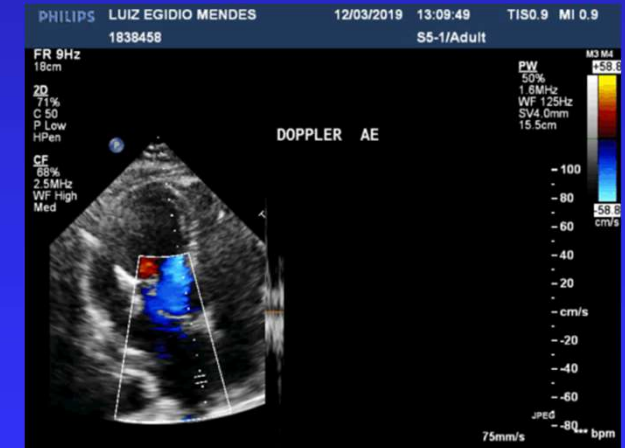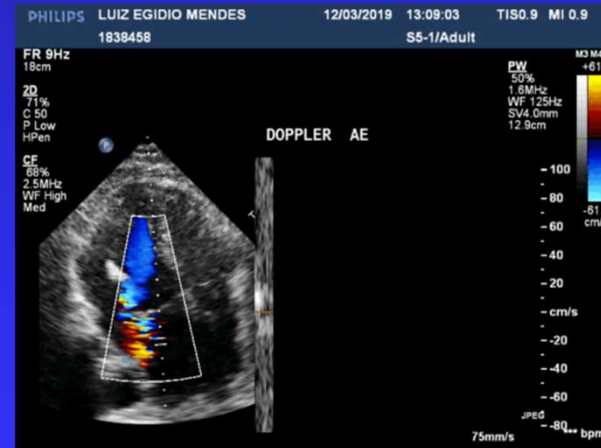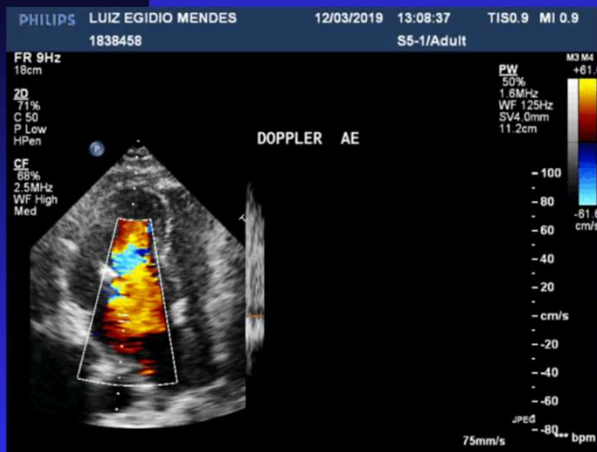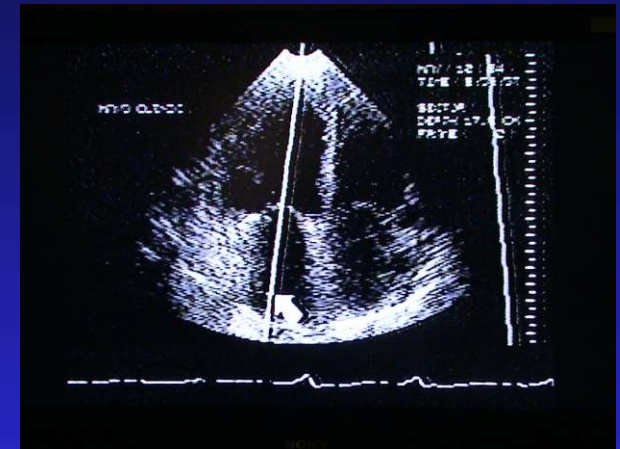
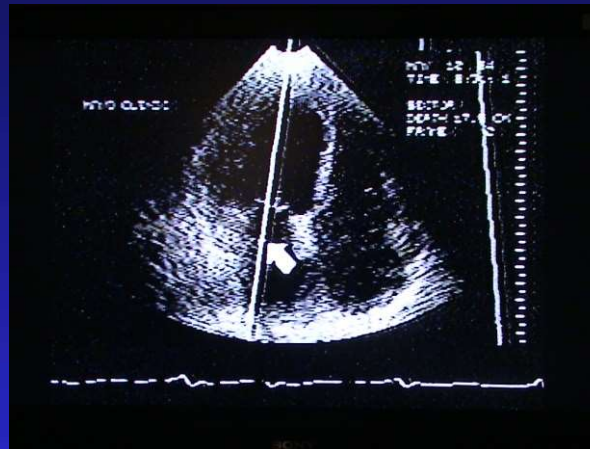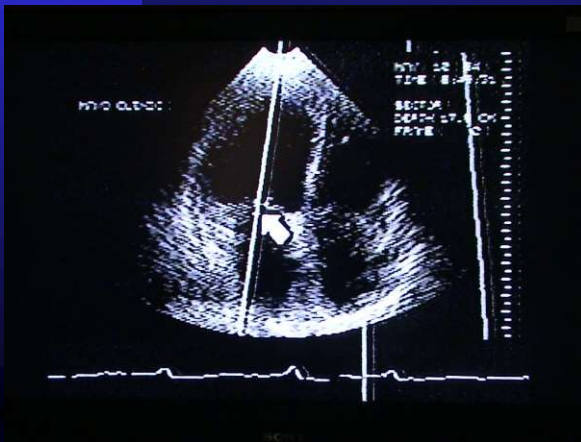
Moderate

Severe

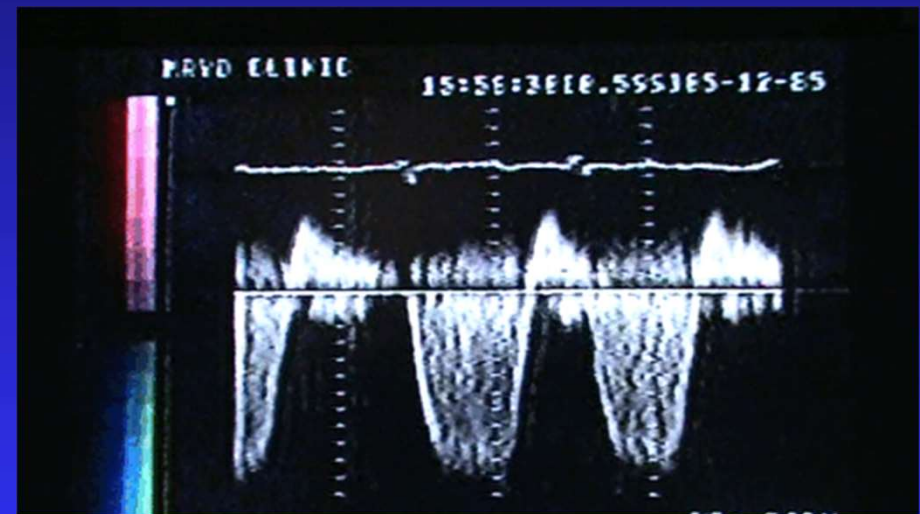
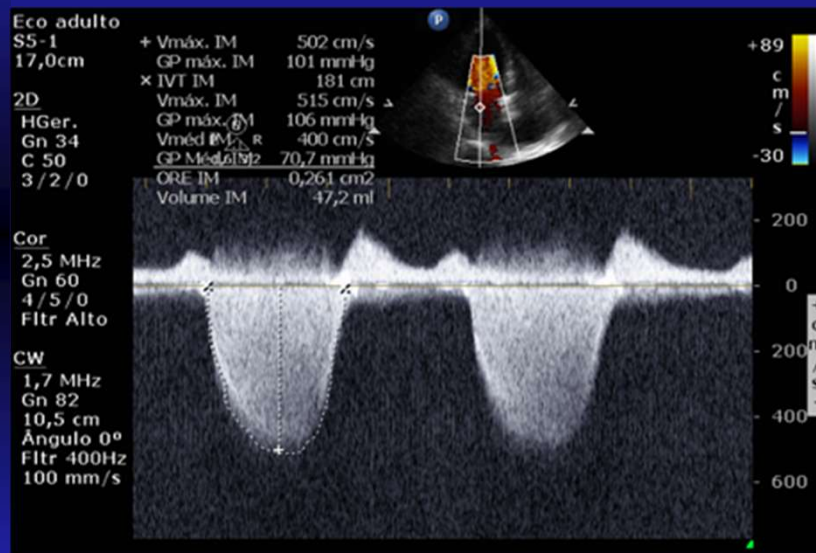
Mitral tenting area (cm²)

≥ 6

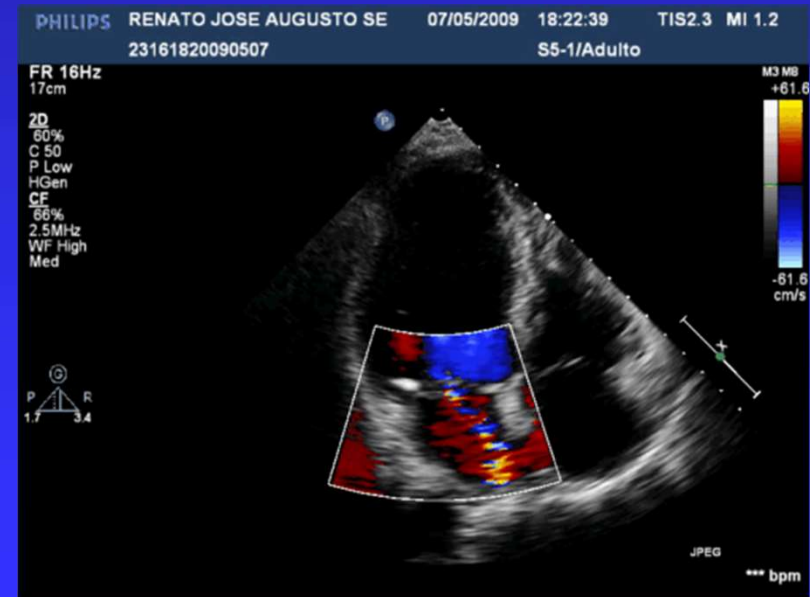
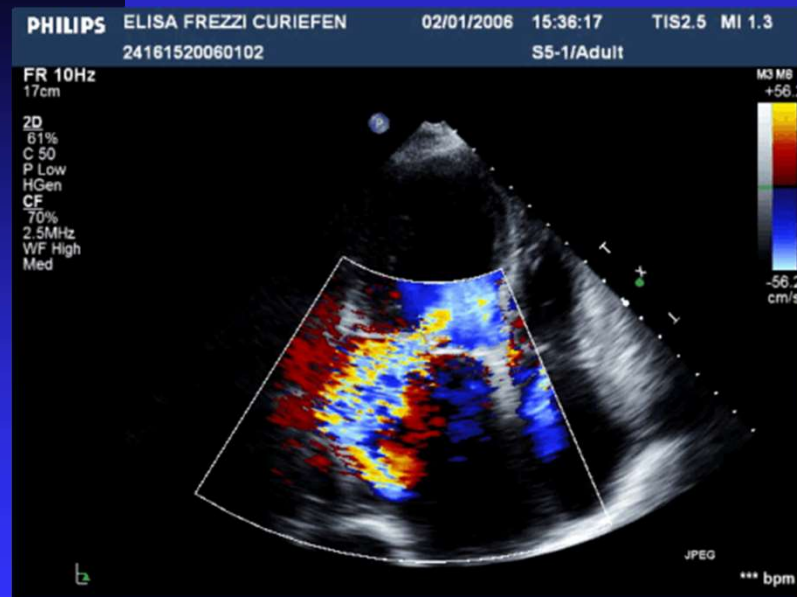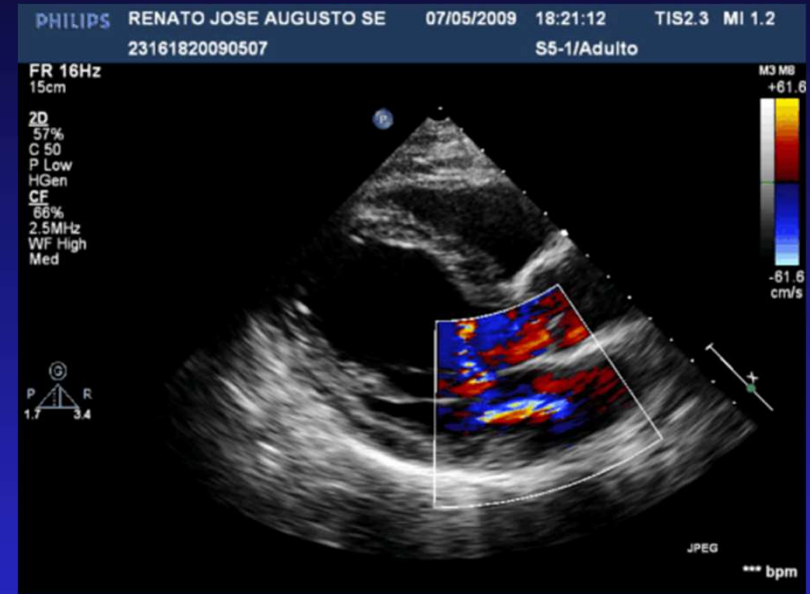
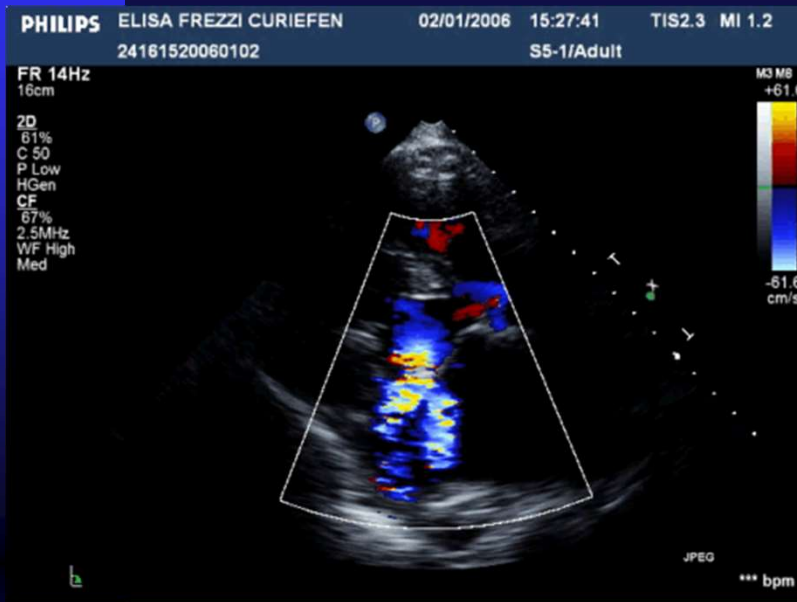Evaluación cuantitativa I. Mitral: Doppler Pulsado



Evaluación cuantitativa I. Mitral: Doppler Continuo



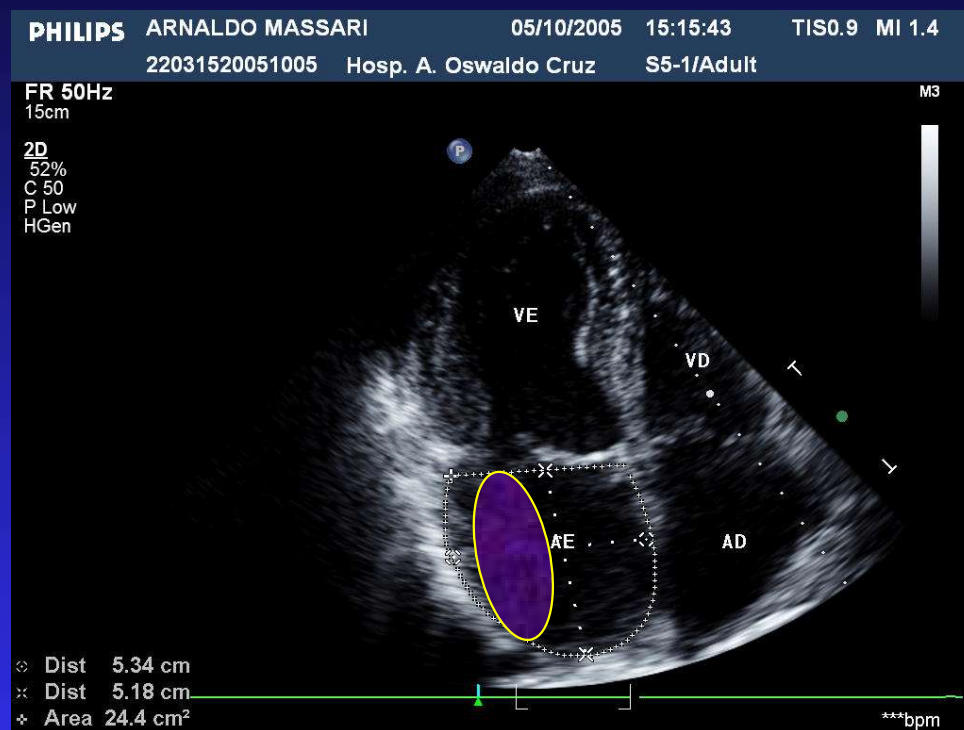
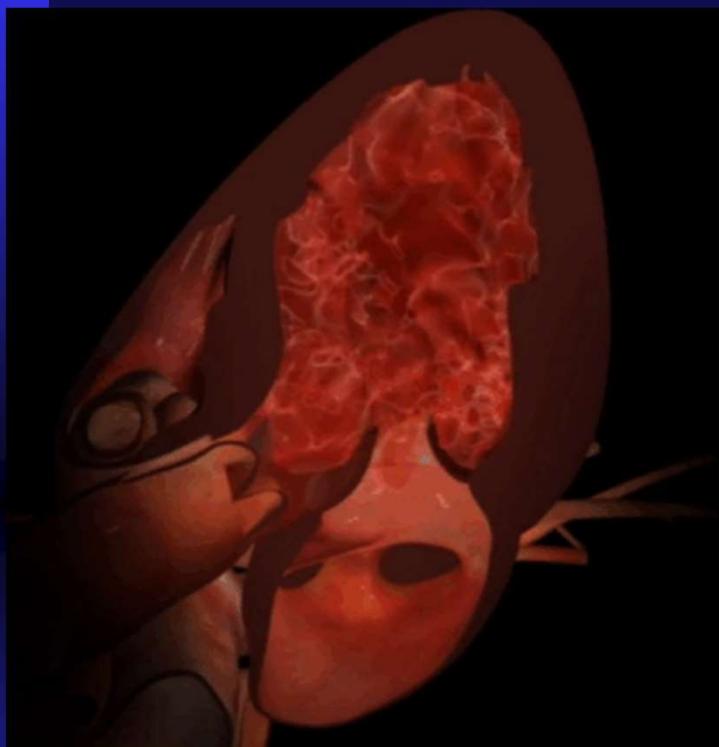
Evaluación cuantitativa I. Mitral: Doppler Colorido



Classification of the Severity of MR

Variable	Mild	Moderate	Severe
Jet area (% LA area)	< 20	20-40	>=40
Width vena contracta (mm)	< 3.0	3.0-7.0	>=7.0
Regurgitant volume (ml/beat)	< 30	30-60	>=60
Regurgitant fraction (%)	<30	30-50	>=50
Effective regurg.orifice (mm ²)	<20	20-40	>=40

Área Flujo Regurgitante/Área Aurícula Izquierda



AFR/AAI

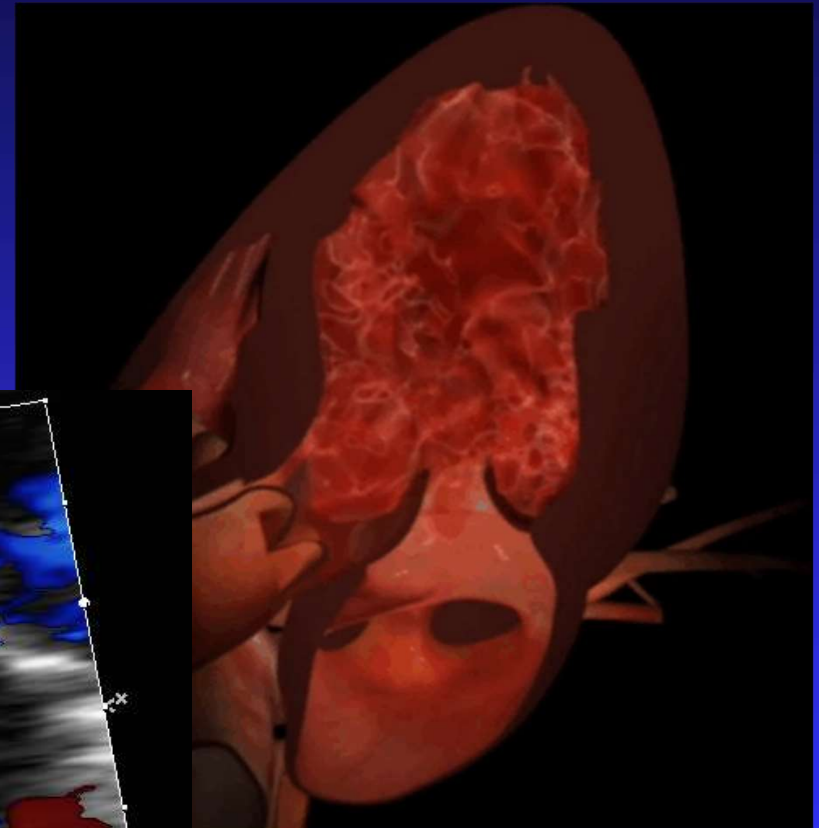
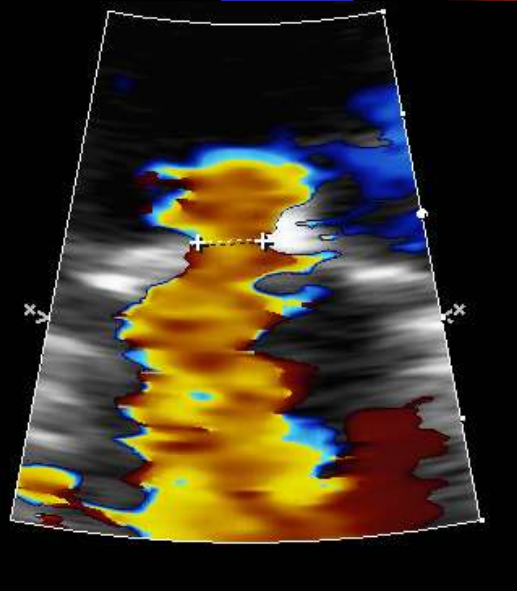
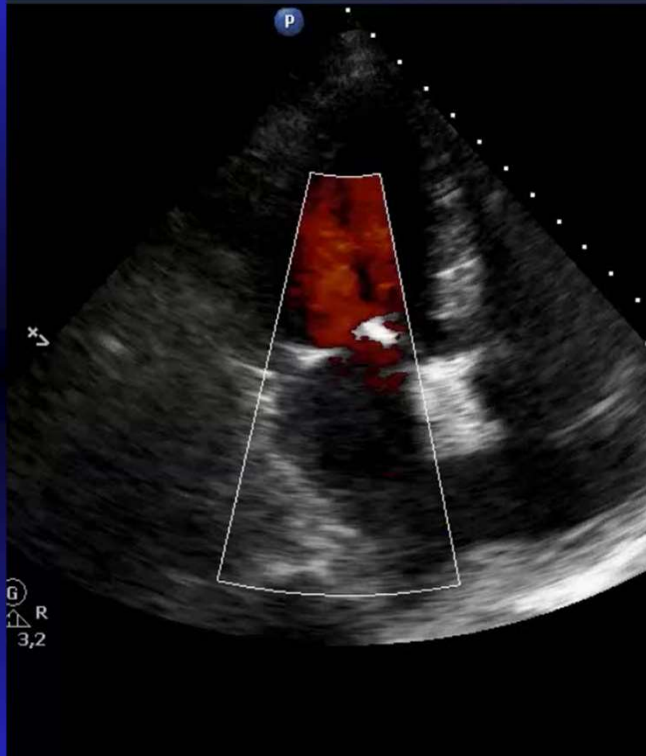
< 20 %
20-40%
>40%

IM (cate)

Grado I
Grado II
Grado III

Width of the Vena Contracta in MR

ELE MONTEIRO MI 1,0 07/05/2014
5924 Hospital Oswaldo Cruz TIS 1,4 08:06:25



Variable

Width vena contracta (mm)

Mild

<3.0

Moderate

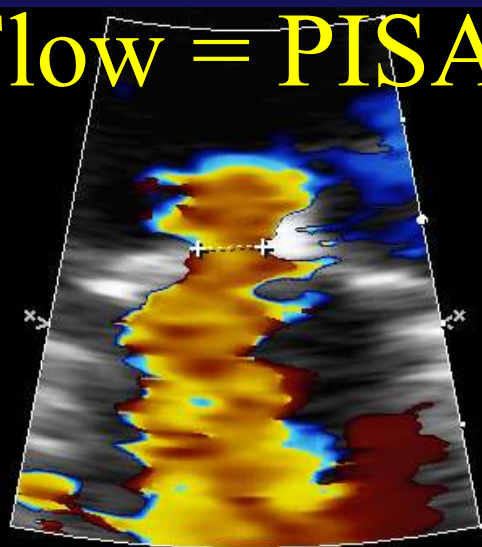
3.0–7.0

Severe

≥ 7.0

Effective Regurgitant Orifice in MR

Flow = PISA



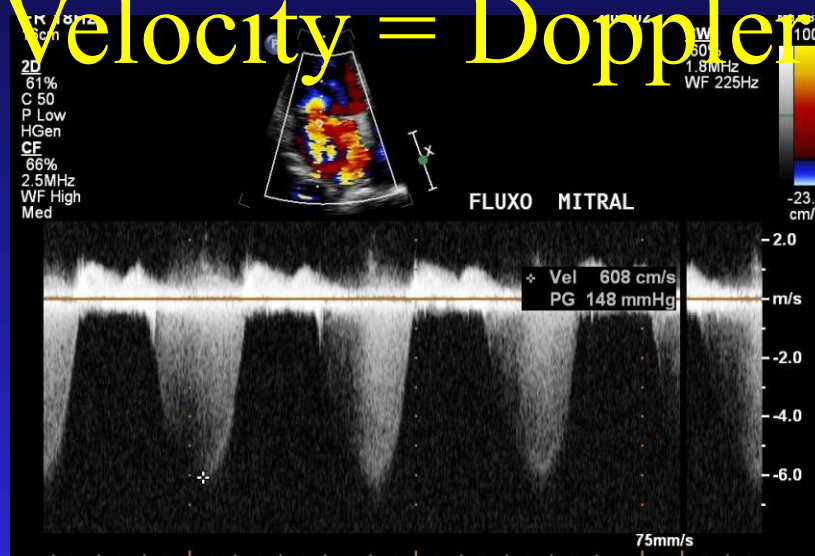
Remember, flow is always velocity x area:



Flow = velocity_{jet} x orifice_{area}

ECHOinContext

Velocity = Doppler



$$\text{Orifice} = \frac{\text{Flow}}{\text{Velocity}}$$

Variable

Effective regurg.orifice (mm²)

Mild

<20

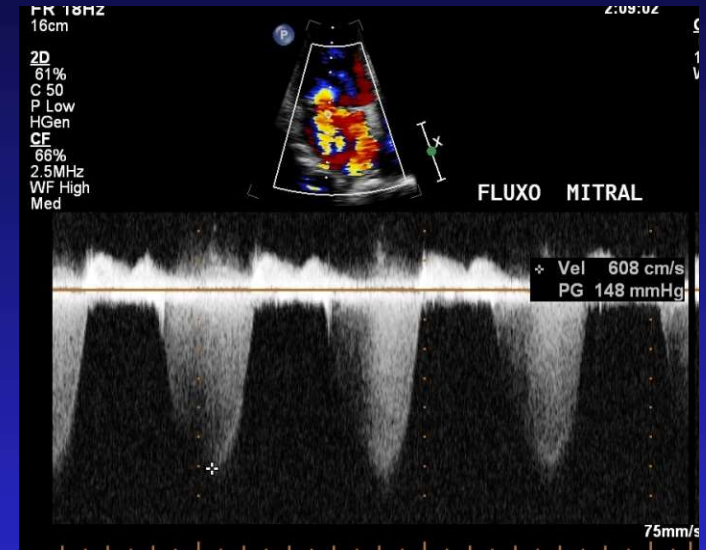
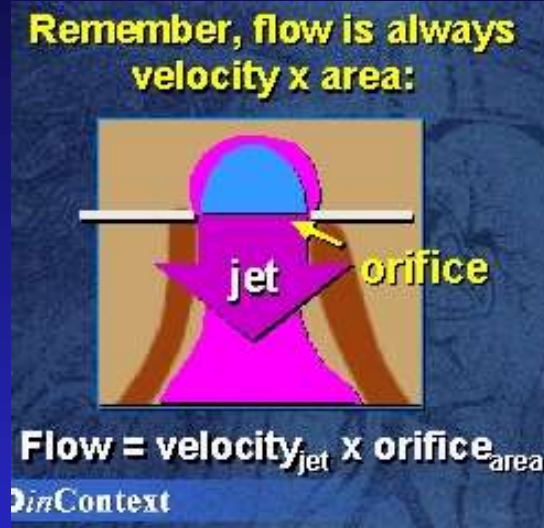
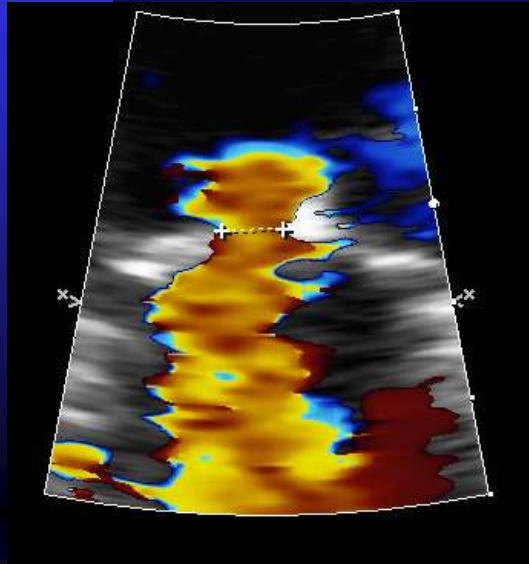
Moderate

20-40

Severe

>=40

Effective Regurgitant Orifice in MR



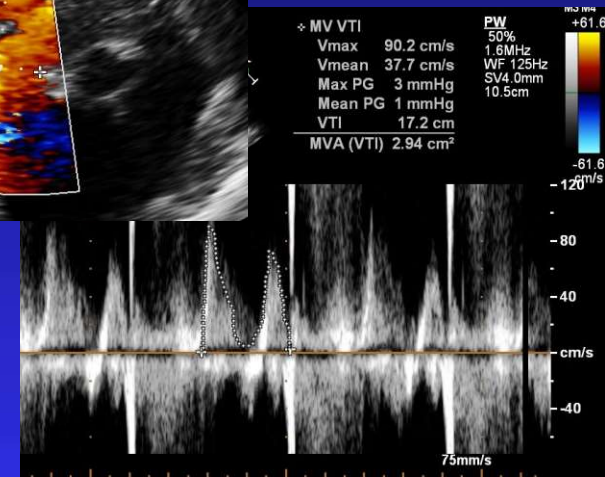
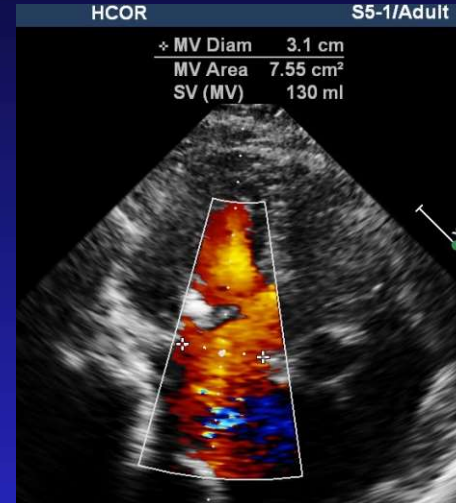
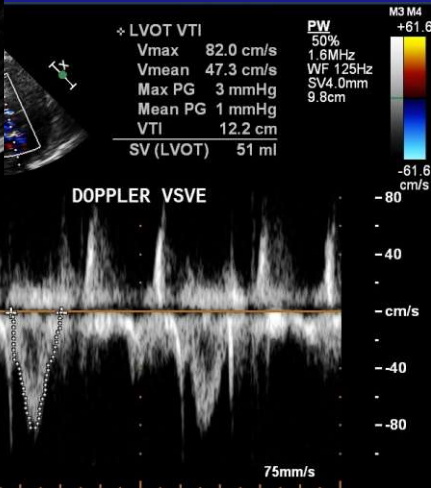
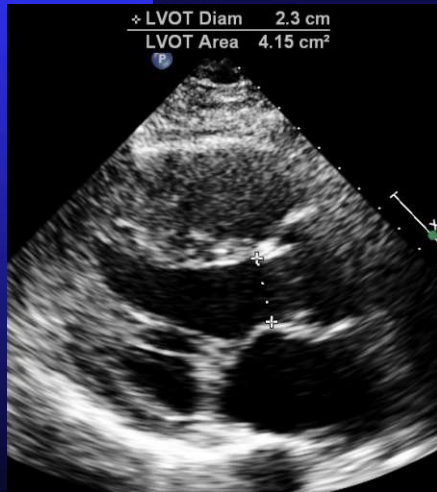
$$\text{Orifice} = \frac{\text{Flow}}{\text{Velocity}}$$

$$\begin{aligned} \text{Flow} &= \text{Velocity}_{\text{shell}} \times \text{PISA} \\ &= 0.23 \text{ m/seg} \times \text{PISA} \\ &= 0.23 \text{ m/seg} \times 2\pi r^2 \\ &= 23 \text{ cm/seg} \times 6,28 \times 0.74 \text{ cm}^2 \\ &= 134 \text{ ml/seg} \end{aligned}$$

$$\begin{aligned} \text{Velocity} &= 6.08 \text{ m/seg} \\ &= 608 \text{ cm/seg} \end{aligned}$$

$$\begin{aligned} \text{Orifice} &= \frac{134 \text{ cm}^3/\text{seg}}{608 \text{ cm/seg}} \\ &= 0.22 \text{ cm}^2 = 22 \text{ mm}^2 \end{aligned}$$

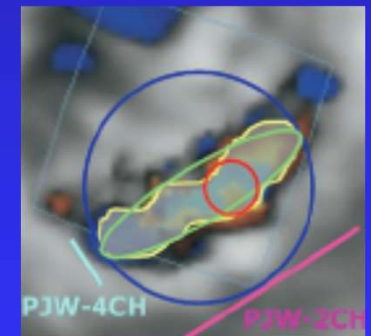
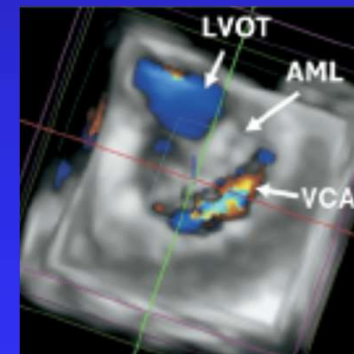
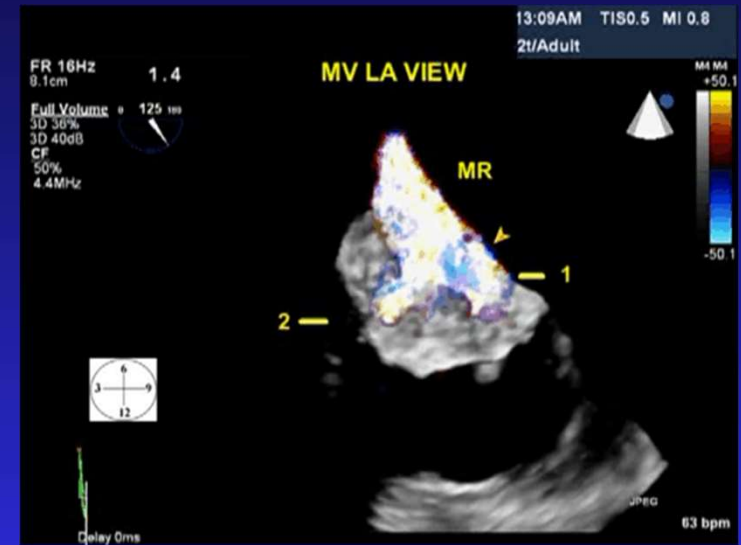
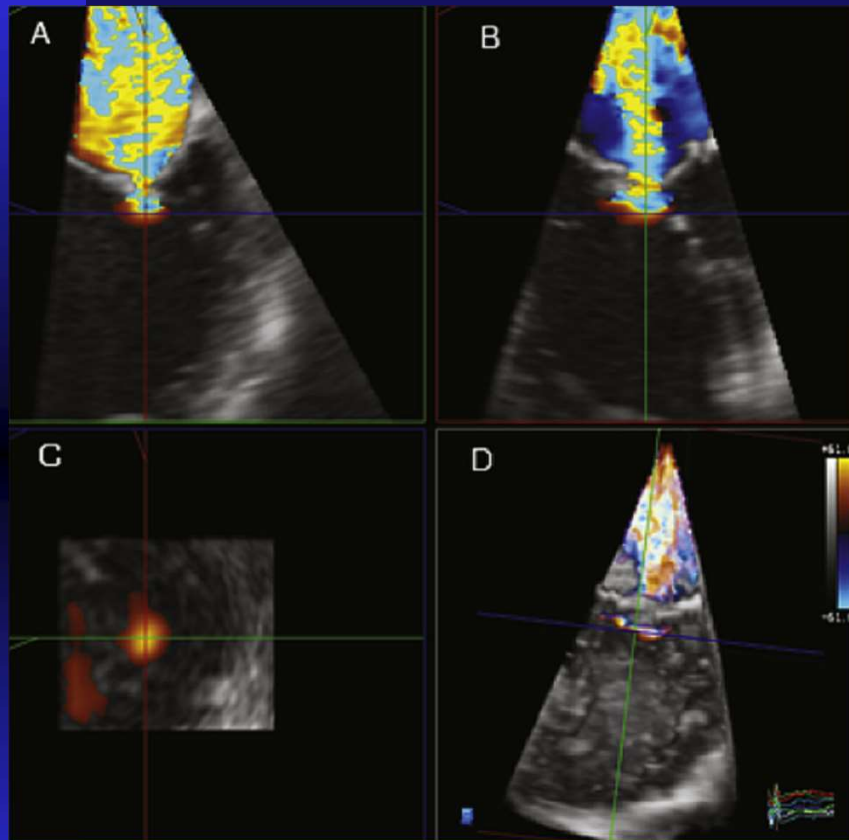
Regurgitant volume and fraction in MR



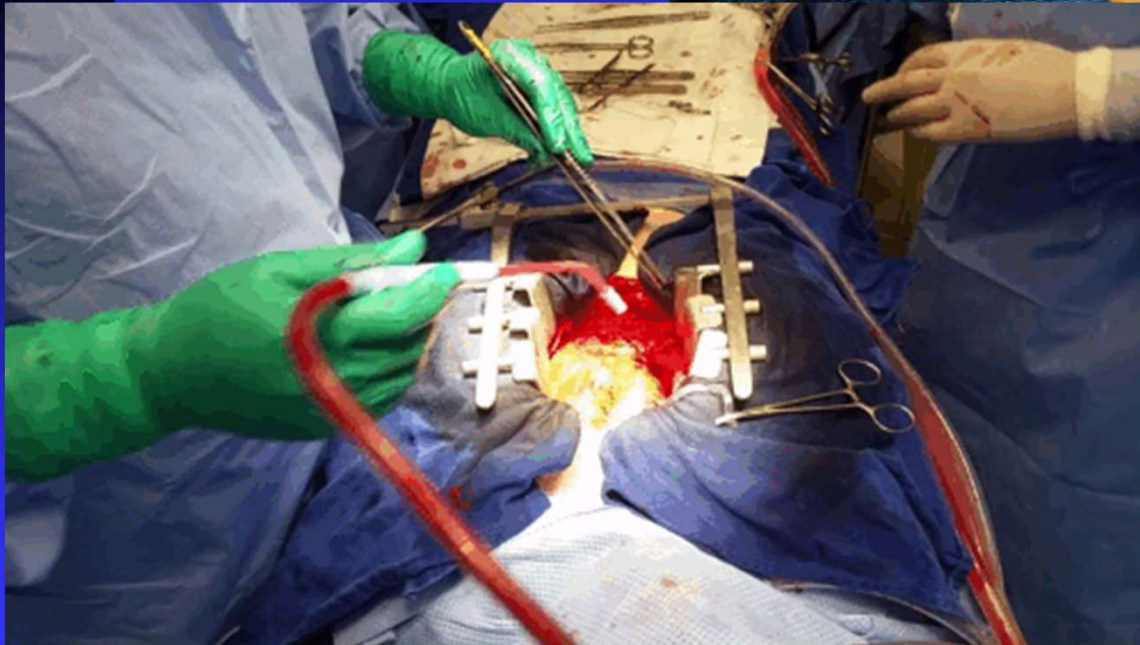
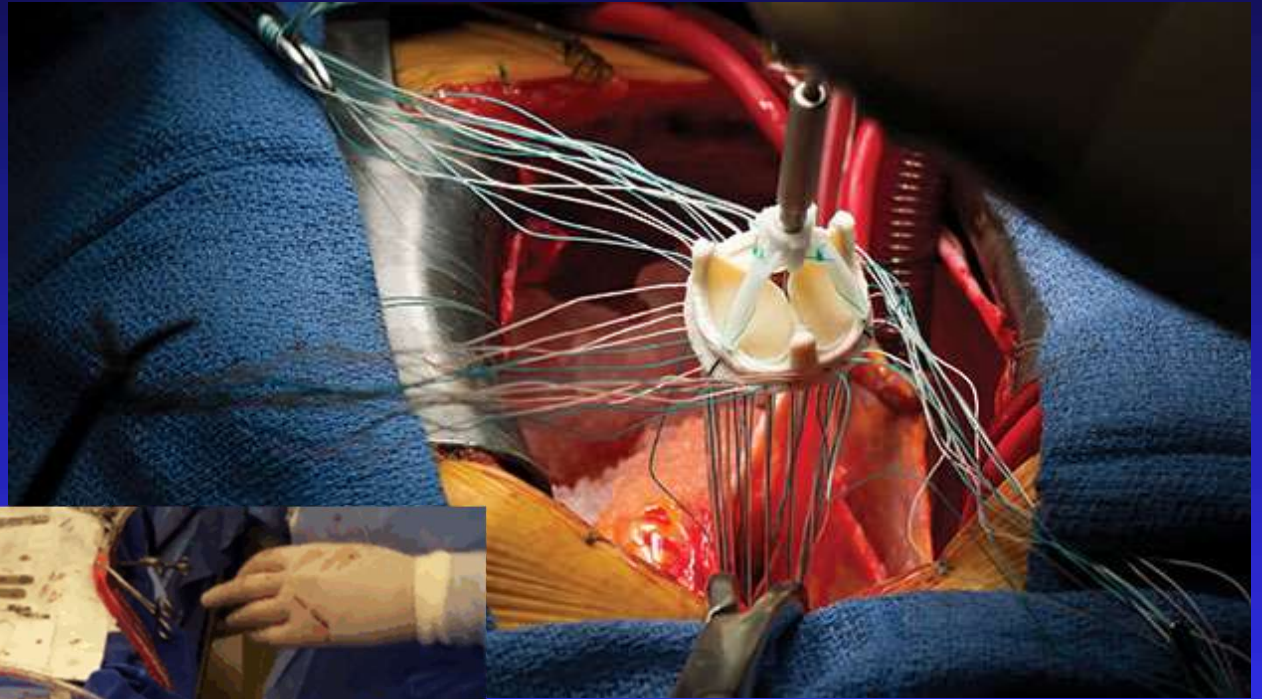
$$\begin{aligned}
 \text{MV RegV (ml)} &= \text{MV flow} - \text{LVOT flow} \\
 &= (d^2 \times 0.785 \times \text{TVI}) - (d^2 \times 0.785 \times \text{TVI})
 \end{aligned}$$

Variable	Mild	Moderate	Severe
Regurgitation volume (ml)	< 30 ml	31 – 59 ml	>=60 ml

Eco TE 3D color Doppler y vena contracta

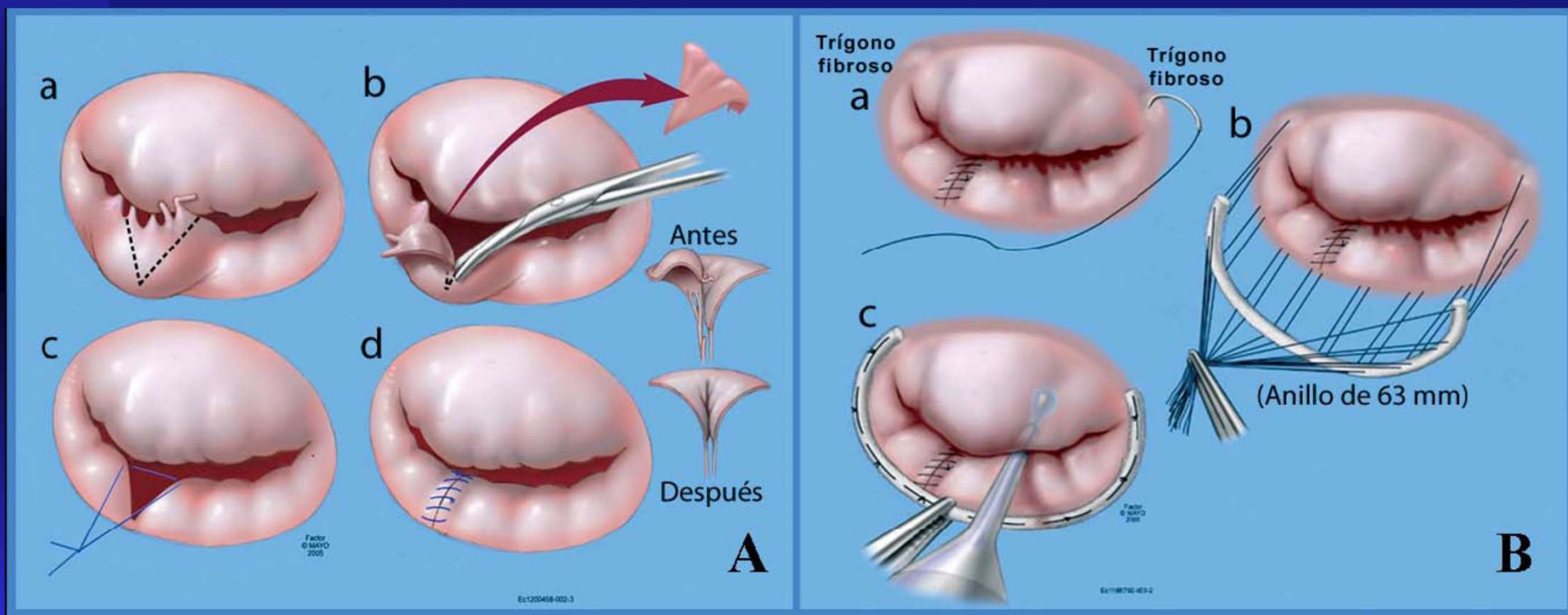


Insuficiencia mitral severa: cirugía

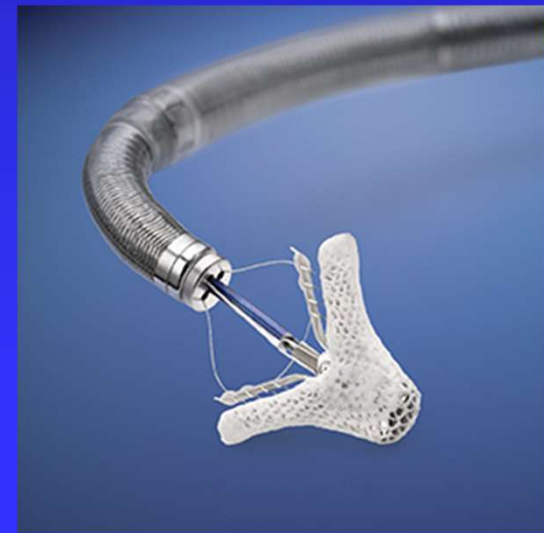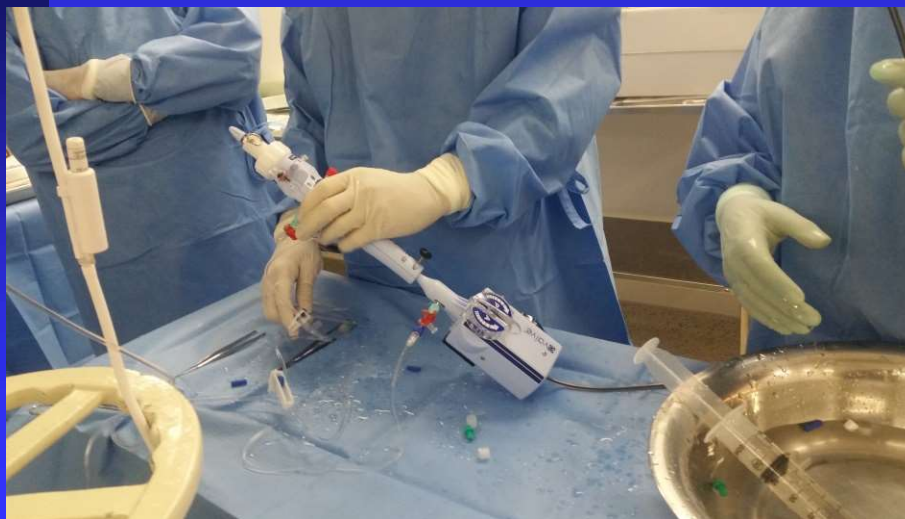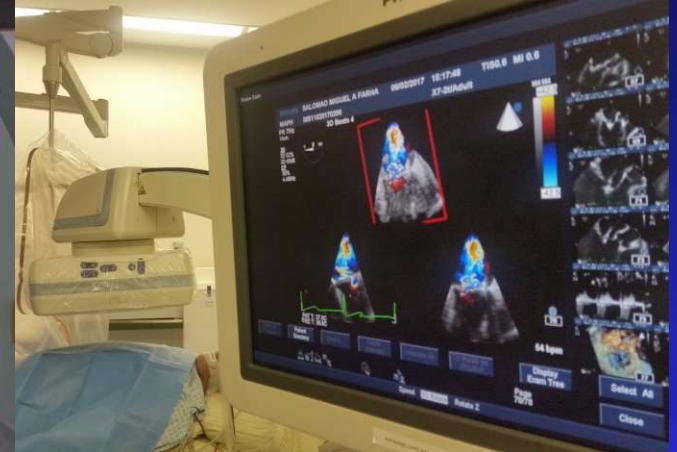


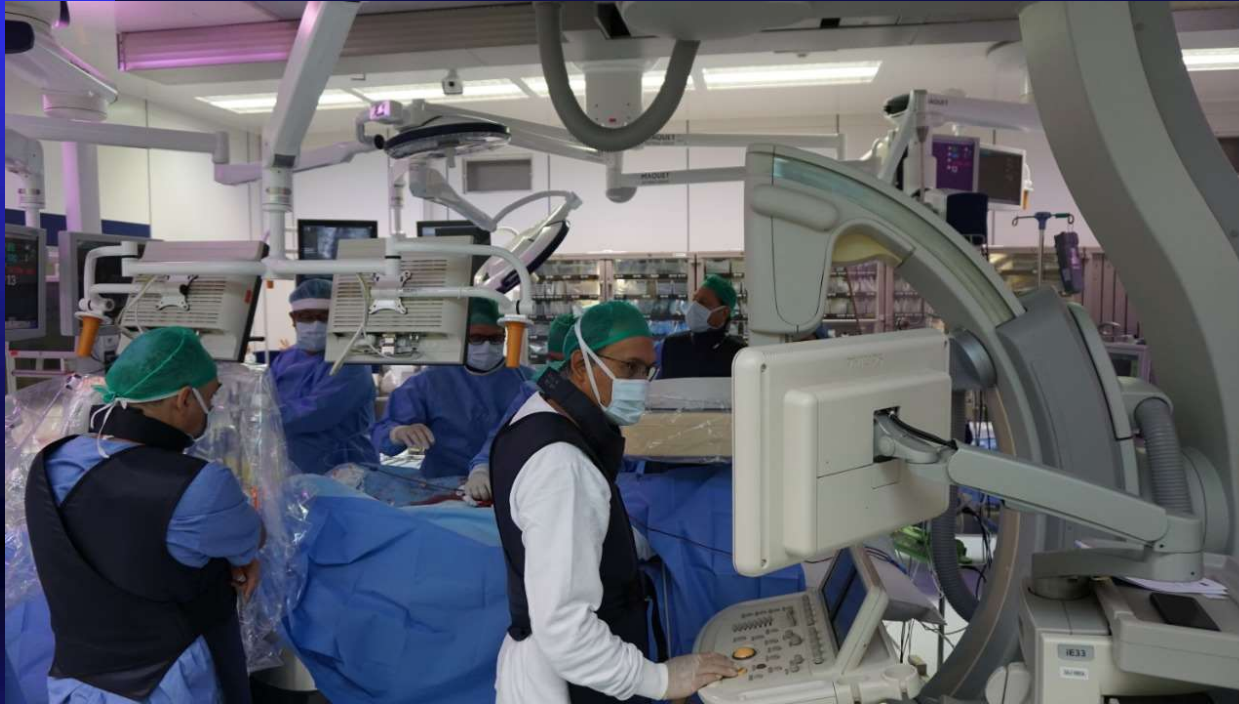Insuficiencia Mitral severa

Plastía mitral: conceptos quirúrgicos básicos



Insuficiencia mitral severa: MitraClip



Insuficiencia mitral severa: MitraClip

